

January 2008

Identificación de *Mycobacterium* sp., en una población de tortugas morrocoy (*Geochelone carbonaria*) en cautiverio y en su entorno, en un zoológico en la Sabana de Bogotá

Ángela Natalia Agudelo
Universidad de La Salle, naportvet@hotmail.com

Germán Rodríguez Martínez
Universidad de La Salle, grodriguez@lasalle.edu.co

Leonardo Arias Bernal
Zoológico Jaime Duque, larias@lasalle.edu.co

Follow this and additional works at: <https://ciencia.lasalle.edu.co/mv>

Citación recomendada

Agudelo AN, Rodríguez Martínez G y Arias Bernal L. Identificación de *Mycobacterium* sp., en una población de tortugas morrocoy (*Geochelone carbonaria*) en cautiverio y en su entorno, en un zoológico en la Sabana de Bogotá. *Rev Med Vet.* 2008;(15): 21-38.

This Artículo de Investigación is brought to you for free and open access by the Revistas científicas at Ciencia Unisalle. It has been accepted for inclusion in Revista de Medicina Veterinaria by an authorized editor of Ciencia Unisalle. For more information, please contact ciencia@lasalle.edu.co.

Identificación de *Mycobacterium sp.*, en una población de tortugas morrocoy (*Geochelone carbonaria*) en cautiverio y en su entorno, en un zoológico en la Sabana de Bogotá

Ángela Natalia Agudelo* / Germán Rodríguez Martínez**
Leonardo Arias Bernal***

RESUMEN

En un Zoológico de la Sabana de Bogotá, se presentó alta mortalidad de aves por tuberculosis aviar, en un encierro en el cual habitaban dos clases de animales diferentes: reptiles y aves. Se buscó establecer la presencia del *Mycobacterium sp.*, por medio de la identificación molecular (PCR-PRA), en una población de 19 tortugas Morrocoy en cautiverio en el Zoológico mencionado anteriormente. Se procedió a tuberculinizar a todas las tortugas, las cuales resultaron negativas y se recolectaron muestras de materia fecal y muestras ambientales (agua y suelo) y se cultivaron en medios OK/MSTA, LJ y OK respectivamente realizando baciloscopia para cada una de las muestras. De la muestras de materia fecal sólo cuatro fueron positivas a baciloscopia y de nueve muestras ambientales (suelo (n=7), agua (n=2)), cinco fueron positivas (suelo (n=4), agua (n=1)); en cuanto al crecimiento fueron negativas todas las de materia fecal de las tortugas Morrocoy. De las muestras ambientales (suelo, agua) crecieron cinco y una

muestras respectivamente. Adicionalmente se obtuvo muestras de la necropsia de una tortuga Icotea, (tejido, orina y absceso) y sólo hubo crecimiento de la muestra de absceso. De la muestra de absceso se identificó *Mycobacterium gordonae* tipo 3, de las de suelo se obtuvo *Mycobacterium avium* tipo 3 y en el de agua se obtuvo *Mycobacterium fortuitum* tipo 1. Los hallazgos sugieren la necesidad de una vigilancia continua, que permita la identificación de la presencia de micobacterias; por medio de pruebas de laboratorio apropiadas (baciloscopia, cultivo, pruebas bioquímicas y moleculares); ya que se debe evitar que las tortugas sigan siendo parte de un ciclo epidemiológico de transmisión como portadores sanos y el contacto con los humanos debe darse sólo cuando sea estrictamente necesario, aplicando normas de bioseguridad.

Palabras clave: identificación molecular, micobacterias, medios de cultivo, tuberculinización, baciloscopia.

* Aspirante a Médica Veterinaria de la Universidad de La Salle. Correo electrónico: naportvet@hotmail.com

** Médico Veterinario Zootecnista de la Universidad Nacional de Colombia. PhD. en Epidemiología. Docente de la Universidad de La Salle. Correo electrónico: grodriguez@lasalle.edu.co

*** Médico Veterinario de la Universidad de La Salle. Director del Zoológico Jaime Duque. Diplomado y especialización Bioética. Correo electrónico: larias@lasalle.edu.co

Fecha de recepción: 17 de enero de 2008.

Fecha de aprobación: 4 de marzo de 2008.

IDENTIFYING *MYCOBACTERIUM SP.* IN A MORROCOY TURTLE (*GEOCHELONE CARBONARIA*) POPULATION KEPT IN CAPTIVITY AND IN THEIR ENVIRONMENT IN A ZOO NEAR BOGOTÁ

ABSTRACT

In a zoo near Bogotá there was high bird mortality due to avian tuberculosis, in a cage inhabited by 2 different species: reptiles (Morrocoy turtles) and birds. The study was thus aimed at establishing the presence of *Mycobacterium sp* by means of molecular identification (PCR-PRA) in a population of 19 Morrocoy turtles kept in captivity in the above mentioned zoo. All the turtles were therefore tuberculinised, proving negative; faecal material and environmental samples (water and soil) were collected and cultivated in OK/MSTA, LJ and OK medium respectively. Bacilloscopy was carried out on each sample. Only 4 of the faecal material samples were positive by bacilloscope; out of nine environmental samples (7 soil samples and 2 water samples), 5 were positive by bacilloscope, (4 soil samples and 1 water sample). Regarding growth, all Morrocoy turtle fae-

cal samples were negative. There was growth in 5 soil samples and 1 water sample. Samples from the necropsy of a Slider (Icotea) turtle (*Trachemys scripta spp.*) (tissue, urine and abscess) were also obtained and only the abscess sample grew. *Mycobacterium gordonae* type 3 was identified in the abscess sample culture, *Mycobacterium avium* type 3 in soil samples and *Mycobacterium fortuitum* type 1 in water sample. The findings suggest the need of an ongoing surveillance, in order to identify the presence of mycobacteria; by means of appropriate lab tests (bacilloscopy, cultures, biochemical and molecular tests). We have to do our best to avoid that turtles continue being part of an epidemiological cycle of transmission as healthy carriers and human contact must be strictly necessary by applying biosafety regulations.

Key words: molecular identification, mycobacteria, culture medium, tuberculinisation, bacilloscope.

INTRODUCCIÓN

La presencia de diferentes especies de animales silvestres en los encierros de los zoológicos hace pensar que cualquier tipo de agente infeccioso que afecte a una de las especies susceptibles va a repercutir directa o indirectamente en la salud de los demás animales. Como resultado de un estudio epidemiológico de la tuberculosis aviar en un zoológico de la Sabana de Bogotá (Rodríguez *et al.*, 2006), se identificó que la mortalidad de todas las aves en un encierro específico del zoológico fue debida a tuberculosis causada por *Mycobacterium avium* tipos 2 y 3. Sin embargo, dentro del mismo encierro ha existido una población constante de 19 tortugas, las cuales no han manifestado ningún tipo de sintomatología compatible con procesos tuberculosos, lo que sugiere que dichos animales se comportan inmunológicamente como animales portadores sanos. Por las consideraciones anteriores se determinó llevar a cabo un estudio que permitiera establecer si la infección comprometía a los reptiles del encierro, en este caso las tortugas del género *Cheloniae*. Así mismo, en el ámbito nacional no se han realizado estudios científicos para identificar la presencia de micobacterias en los reptiles de otros zoológicos. En otros países se han realizado algunos estudios en reptiles y tortugas en cautiverio y en vida silvestre, en los cuales se ha logrado identificar micobacterias y Clamidas (Leah, 2003: 738; Soldati, 2004: 190).

Teniendo en cuenta lo anterior, el problema específico de esta investigación, consistió en establecer si en el encierro del zoológico las tortugas portan el microorganismo del género *Mycobacterium sp.*, a partir de muestras de materia fecal, por medio del aislamiento e identificación microbiológica. Esto permitió examinar el papel que juegan dentro de la patogenia de tuberculosis aviar en el encierro.

Algunas especies del género *Mycobacterium* tienen gran importancia porque producen enfermedades

tan importantes como la Tuberculosis y la Paratuberculosis, con implicaciones zoonóticas. Estas enfermedades se conocen hace miles de años y en el momento actual aún se está lejos de controlarlas.

El género *Mycobacterium* pertenece a la clase *Actinobacteria*, orden *Mycobacteriales*, familia *Mycobacteriaceae*, e incluye más de 100 especies, de las que no menos de 20 tienen capacidad patógena (Murria, 2006).

Las micobacterias son bacilos Gram positivos delgados y su longitud varía mucho entre las especies. El poder patógeno de este tipo de bacterias se debe en gran parte a la densa pared celular que es rica en lípidos, lo que le permite sobrevivir en ambientes hostiles (como la célula hospedadora y el medio ambiente). Las enfermedades micobacteriales producidas por "*Mycobacterium no tuberculosos*", han sido reportadas en mamíferos, aves, reptiles, anfibios y peces, y muchas de estas infecciones han sido reportadas tanto en animales en cautiverio como de vida silvestre (Brooks, 2004). Adicionalmente, se han aislado micobacterias de animales sin evidencia de enfermedad, encontrando colonización a nivel del tracto respiratorio y digestivo. Aunque muchas especies se consideran patógenas el hecho de encontrar la micobacteria no implica enfermedad.

Mientras que las micobacterias tuberculosas se transmiten de hospedero a hospedero, las *Mycobacterias no tuberculosas* son adquiridas del medio ambiente por un mecanismo poco conocido, en el cual influye la susceptibilidad y la virulencia. Además, las micobacterias son difíciles de eliminar porque tienen la habilidad de sobrevivir en el suelo (Thoen, 1994).

Según algunos estudios, en un grupo de 120 tortugas marinas verdes (*Chelonia mydas*), del Pacífico, se encontraron lesiones tuberculosas en pulmón, que fueron positivas por coloración de ZN y en cultivos se identificó *M. avium* (Broca, 1976: 565). En una tortuga marina (*Lepidochelys kempi*), se iden-

tificó el *M. chelonae* como causante de osteoartritis, el aislamiento se realizó a partir de muestras de líquido sinovial (Leah, 2003). Igualmente, en un estudio retrospectivo de serpientes, tortugas y lagartos se observó que de lesiones granulomatosas en piel, se detectaron micobacterias pertenecientes al complejo tuberculosis por medio de coloración de ZN y PCR (Soldati, 2004).

MATERIALES Y MÉTODOS

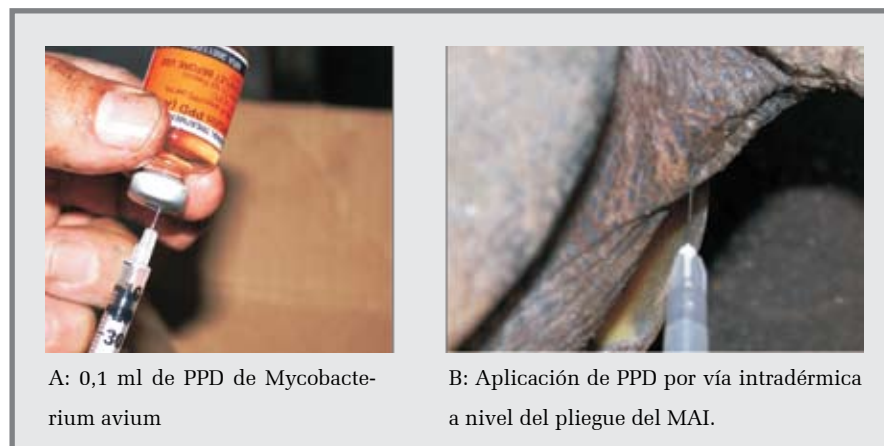Las muestras de materia fecal se obtuvieron de las tortugas Morrocoy (*Geochelone carbonaria*) que se encuentran en un Zoológico de la Sabana de Bogotá, ubicado en el Departamento de Cundinamarca

(Tocancipá). Se trabajó con un total de 19 tortugas de sexo y edad diferente. Se incluyó una tortuga Icoetea (*Trachemys scripta spp.*), ya que se sacrificó debido a una alta mortalidad y prevalencia de lesiones ulcerantes y abscedativas en caparazón y plastrón en la población de las tortugas Icoeteas.

TRABAJO DE CAMPO

Tuberculinización: se aplicó la tuberculina PPD de *Mycobacterium avium* (CSL® ARB No. 6627, NRA 36611/0600), (0,1 ml) a cada una de las tortugas en alguno de los miembros anteriores a nivel intradérmico (Figura 1).

FIGURA 1. TUBERCULINIZACIÓN EN TORTUGAS MORROCOY

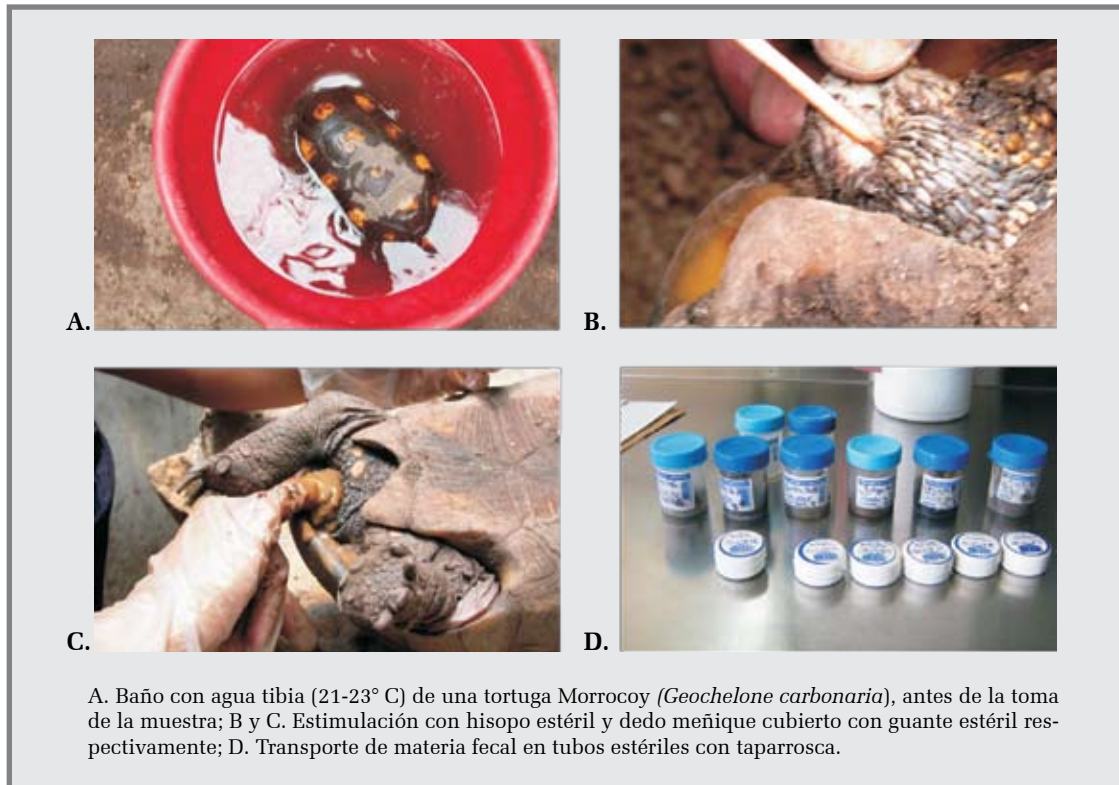

Fuente: Autora, ZSB: 2005

Toma y conservación de muestras de materia fecal (MAF): dentro del encierro de exhibición se manipularon a todas las tortugas (n=19) y las muestras de materia fecal se obtuvieron de manera individual a través del recto. Antes de obtener la muestra se sometió a cada tortuga a un baño en agua tibia (21-23° C) con el fin de relajar los músculos de la cola y el esfínter cloacal para facilitar la obtención de la muestra y disminuir el estrés en el animal. La muestra se tomó con hisopos estériles en el caso de tortugas pequeñas y utilizando el dedo meñique con guantes estériles

individuales para cada toma en el caso de tortugas grandes. La muestra recolectada (aproximadamente 1 gr MAF) se envasó en un recipiente plástico con taparroca estéril; la muestra fue llevada al laboratorio de Microbiología de la Facultad de Medicina de la Universidad Nacional inmediatamente, protegida de la luz directa en una caja y aseguradas, evitando que se derramaran. Una vez llegaron las muestras al laboratorio de sometieron a refrigeración (4° C) hasta el momento de ser procesadas (Figura 2).

FIGURA 2. OBTENCIÓN DE MUESTRA DE MATERIA FECAL



Fuente: autora, ZSB y Laboratorio Microbiología Universidad Nacional: 2005.

Toma y conservación de muestras de suelo: se recolectaron siete frascos con taparrosca estériles, en diferentes sitios a distintas profundidades (superficie, a 5 cm de profundidad y a 10 cm de profundidad), de los cuales tres muestras fueron tomadas del suelo en el encierro de las tortugas Morrocoy. Otra muestra fue tomada dentro en el mismo complejo, pero en un encierro vecino al de las tortugas en donde habitaba un ave, una Pava; y las tres muestras restantes se obtuvieron del encierro de las Loras y las Guacamayas para obtener muestras control. Las muestras se llevaron inmediatamente al laboratorio de Microbiología de la Facultad de Medicina de la Universidad Nacional y se siguió el mismo procedimiento mencionado anteriormente. Se realizó igualmente el cultivo e identificación en los casos de crecimiento positivo.

Obtención y conservación de muestra de agua: se recolectó con un succionador de plástico limpio para

poder obtener muestra del sedimento y del agua simultáneamente; se depositó en un frasco con taparrosca estéril, agua y sedimento de la poseta ubicada en el encierro de las tortugas Morrocoy y se hizo lo mismo que con las muestras de suelo.

METODOLOGÍA EN LABORATORIO

Microscopía directa (Baciloscoopia): se empleó la tinción de Ziehl-Neelsen con el frotis de materia fecal, y con otras muestras como las de orina, tejido, suelo y agua. **Procesamiento de las muestras:** se llevó a cabo en el laboratorio de Microbiología en la sección de micobacterias de la Facultad de Medicina de la Universidad Nacional, cumpliendo todas las normas de Bioseguridad; y se utilizó un cultivo específico para cada tipo de muestra (medios OK/MSTA, LJ y OK para materia fecal, agua y suelo respectivamente). **Caso clínico en tortuga Icoatea**

(*Trachemys scripta spp.*): durante el período de desarrollo del trabajo, se observó que un grupo de tortugas Icoetas del Zoológico, comenzó a presentar lesiones granulomatosas en plastrón, adelgazamiento progresivo y alta mortalidad; por esto se tomó la decisión de sacrificar a una tortuga Icoeta (*Trachemys scripta spp.*), escogida al azar; se tomaron muestras de orina, hígado, pulmón, bazo, riñón y de un absceso en el plastrón; las muestras fueron llevadas directamente al laboratorio de Microbiología de la Universidad Nacional, debidamente refrigeradas para procesarlas oportunamente. Una vez en el laboratorio, antes de procesar las muestras, se realizó baciloscopía sólo a las muestras de orina y absceso, debido a que las muestras de tejido eran muy pequeñas y se optó por utilizarlas únicamente para los cultivos. Posteriormente, se realizaron cultivos básicos (Agar Sangre y Mc Conkey) de las muestras de orina, y tejido; del absceso no se realizó cultivo en estos medios debido a la cantidad de la muestra. La lectura de los resultados se realizó a las 48 horas. Por último se procesaron todas las muestras para aislamiento de micobacterias y se cultivaron de la siguiente manera: hígado, bazo, riñón y pulmón como una muestra (pool) debido al tamaño de la muestra; orina y absceso por separado en medios OK (Ogawa-Kudoh). **Identificación de las bacterias:** para la identificación se utilizaron el PCR (Reacción en cadena de la Polimerasa), para la extracción y amplificación del ADN y PRA (Análisis de Restricción

Enzimática), para la correspondiente identificación para cada proceso se utilizaron diferentes marcadores de peso molecular (de 1 Kb para PCR y de 25 bp para PRA). La identificación se aplicó a los cultivos que tuvieron crecimiento positivo de colonias. **Pruebas bioquímicas y enzimáticas adicionales:** debido a los resultados obtenidos con el cultivo de las muestras de agua (una micobacteria con pesos moleculares muy parecidos al *Mycobacterium tuberculosis*, como se indica en la sección de resultados) y aunque la morfología de las colonias no coincidía con *M. tuberculosis*, se tomó la decisión de realizar pruebas bioquímicas y enzimáticas para descartar definitivamente la presencia de *M. tuberculosis*. Se realizaron las pruebas con Niacina, Reducción de nitratos y Actividad de Catalasas.

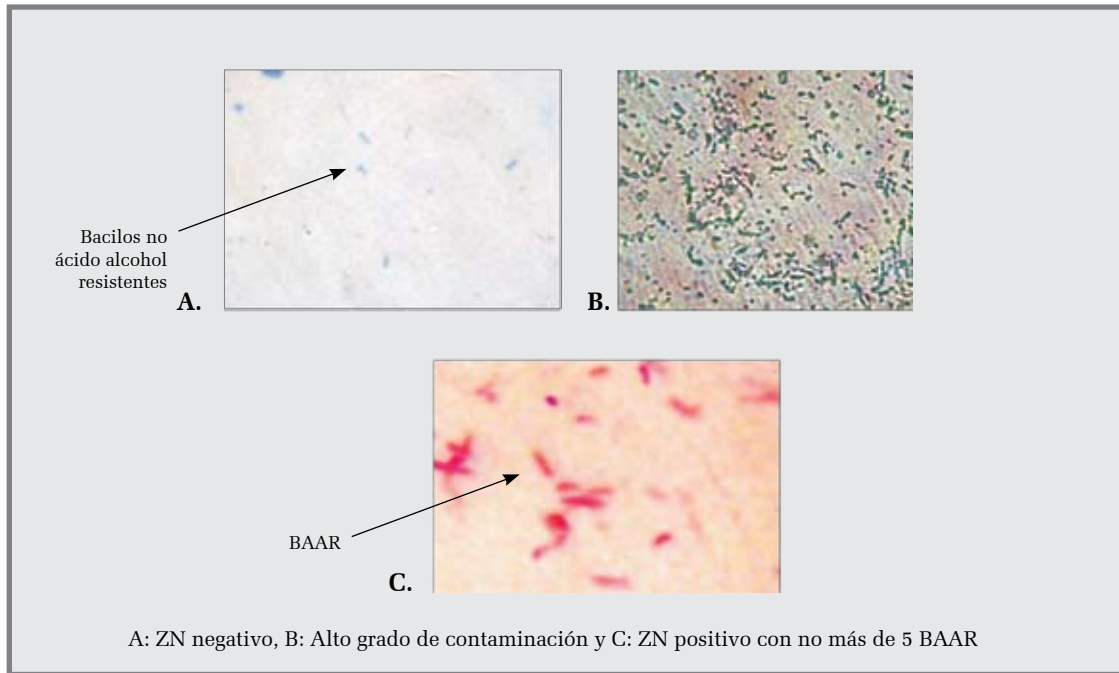
RESULTADOS

Tuberculinización: se encontró que ninguna presentó dermorreacción a las 24 horas ni a las 48 horas.

MICROSCOPIA DIRECTA (BACILOSCOPIA) Y CRECIMIENTO DE MUESTRAS DE MATERIA FECAL

Baciloscoopia: de 19 muestras de Materia fecal (maf) sólo cuatro muestras (21%), fueron positivas con la coloración de ZN, pero con muy bajo número de bacilos ácido alcohol resistentes (BAAR). También se observó alto grado de flora bacteriana y otros microorganismos como, cocobacilos e hifas principalmente (Figura 3).

FIGURA 3. BACILOSCOPIA DE MUESTRAS MAF DE MORROCOY (N=19)



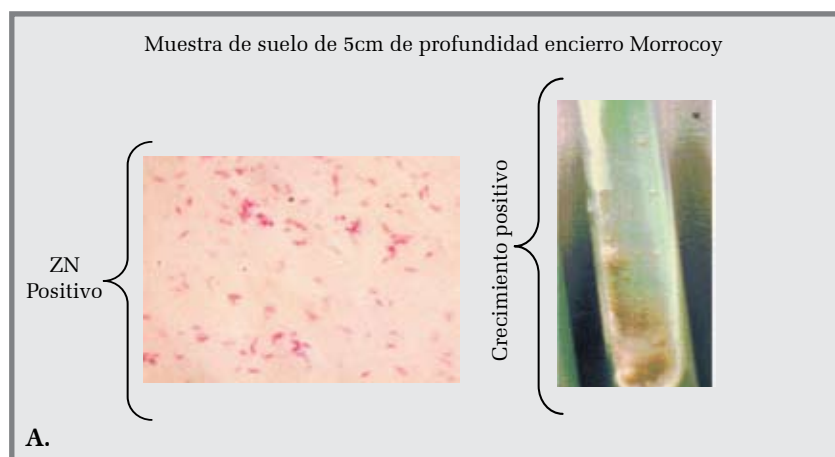Fuente: autora: Laboratorio Microbiología Universidad Nacional, 2005.

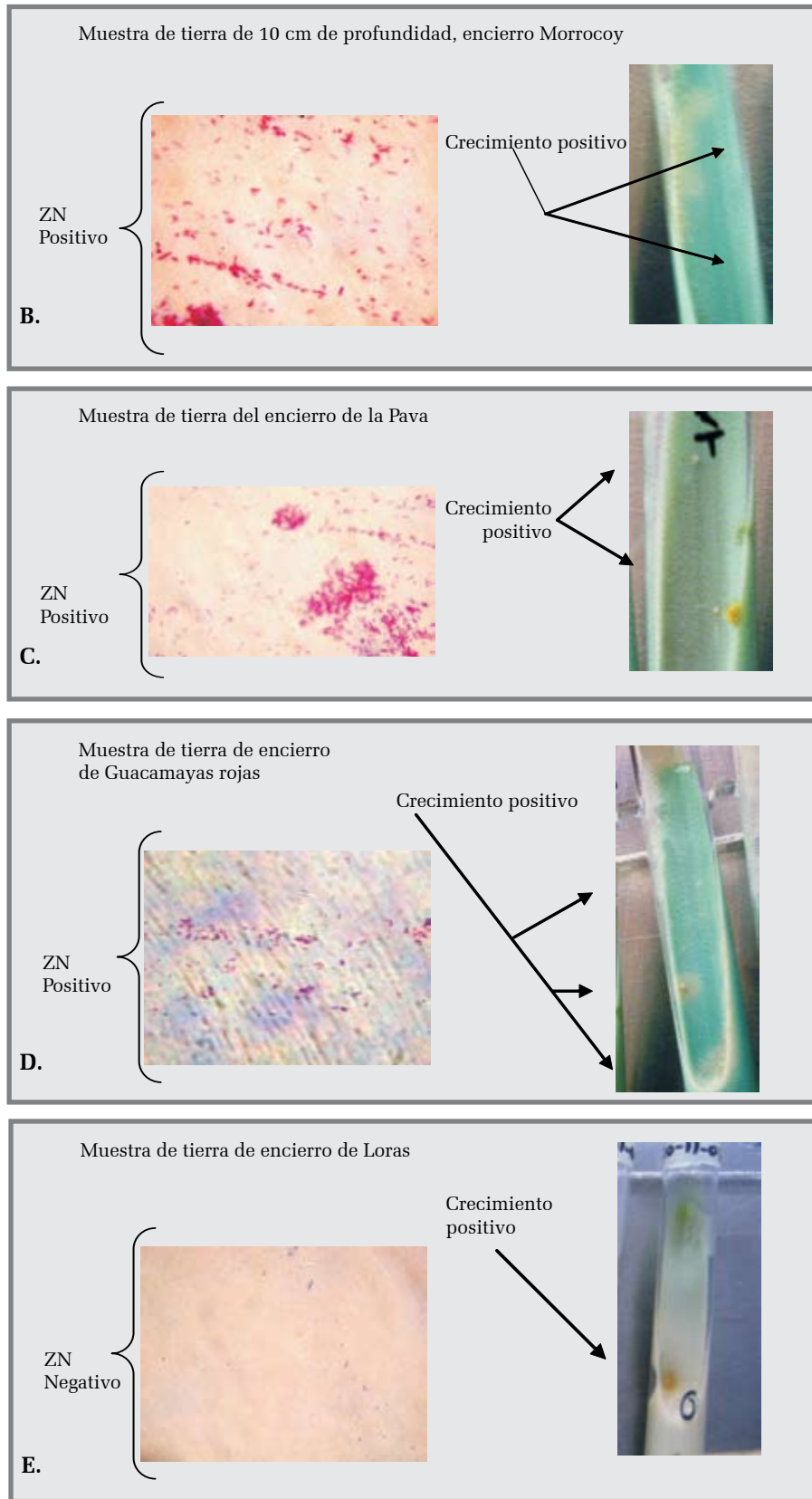
Crecimiento: en las 19 muestras de MAF cultivadas durante un período total de 12 semanas, no se obtuvo crecimiento en ningún cultivo, a pesar de que los procesos

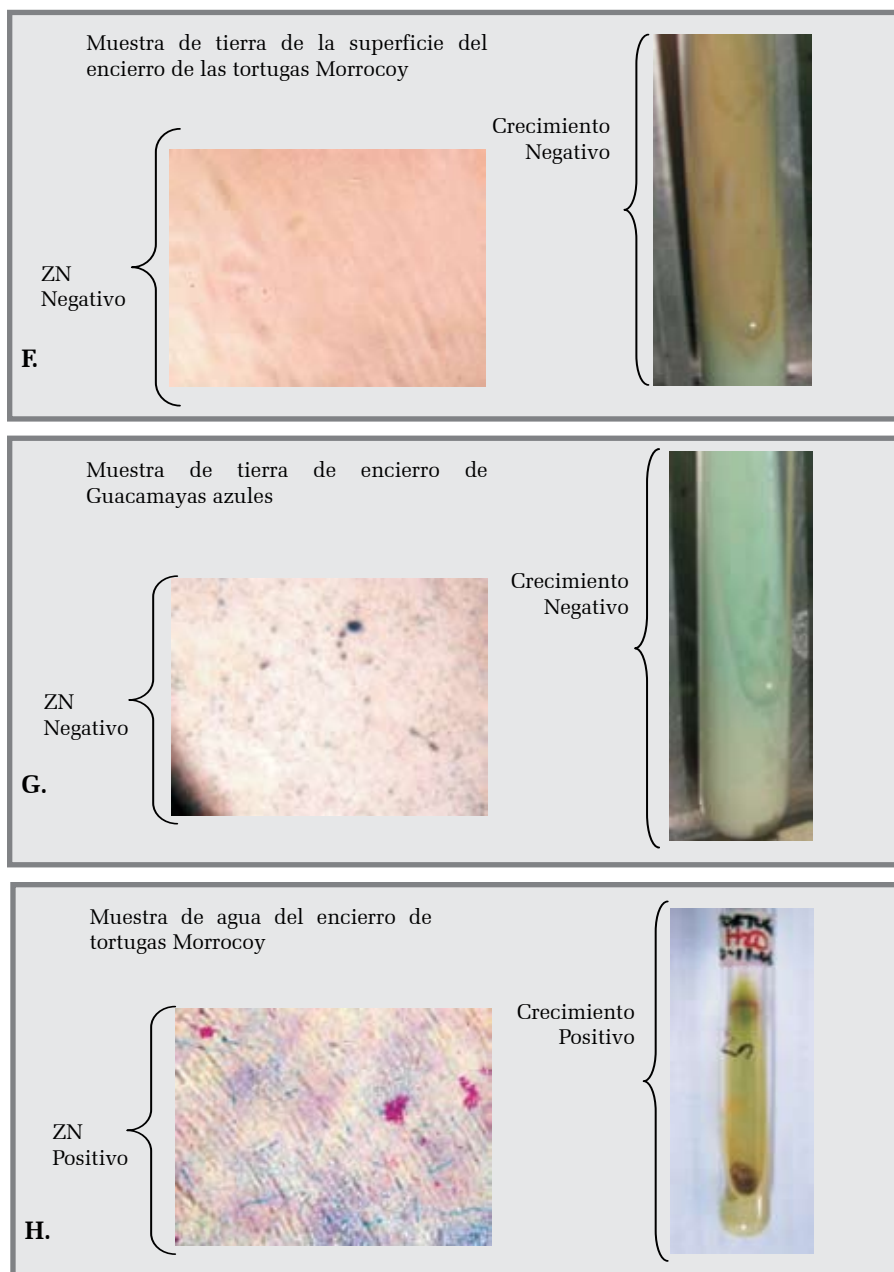
de decontaminación y manejo fueron adecuados.

Baciloscopia y crecimiento de muestras ambientales: se observan en la Figura 4.

FIGURA 4. BACILOSCOPIA Y CRECIMIENTO DE MUESTRAS AMBIENTALES







Fuente: autora; Laboratorio Microbiología Universidad Nacional, 2006.

Caso de tortuga icotea (*Trachemys scripta spp.*): en el caso de la tortuga Icoetea (*Trachemys scripta spp.*), de la siembra de tejido y orina en medios de cultivo básicos como Agar Sangre y Mc Conkey se obtuvo crecimiento de la muestra de tejido en ambos medios, mientras que la muestra de orina no creció en ningún medio. Según las características morfológicas de las colonias y por el olor característico a jabón, se llegó a la conclusión de que era

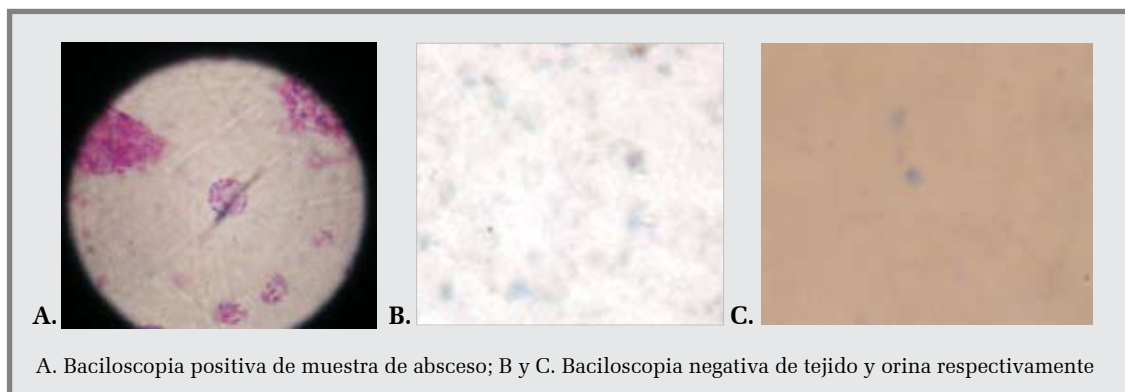
una *Pseudomonas aeruginosa*, más no se realizaron las pruebas bioquímicas para la identificación de la bacteria, debido al deterioro de los cultivos. Al realizar Baciloscopia se obtuvo que sólo la de absceso fue positiva indicando la presencia de bacilos ácido alcohol resistentes (Figura 5). Con respecto al cultivo para la posterior identificación de *Mycobacterium sp.*, se obtuvo que sólo creció el cultivo con la muestra de absceso (Figura 6, Tabla 1).

TABLA 1. CASO EN TORTUGA ICOTEA (*TRACHEMYS SCRIPTA SPP.*) EN UN ZOOLOGICO EN LA SABANA DE BOGOTÁ

Muestras	Cultivo						Baciloscopia	
	Agar Sangre		Mc conkey		Esp. Para micobacterias		Realizó	R/tado
	Realizó	Creció	Realizó	Creció	Realizó	Creció		
Tejido	Si	Si	Si	Si	Si	No	Si	Negativo
Absceso	No	No	No	No	Si	Si	Si	Positivo
Orina	Si	No	Si	No	Si	No	Si	Negativo


Fuente: autora; Laboratorio Microbiología Universidad Nacional, 2006.

FIGURA 5. BACILOSCOPIA DE LAS MUESTRAS DE LA TORTUGA ICOTEA (*TRACHEMYS SCRIPTA SPP.*)



Fuente: autora; Laboratorio Microbiología Universidad Nacional, 2006.

FIGURA 6. CRECIMIENTO DE MUESTRAS SEMBRADAS EN CULTIVOS PARA MICOBACTERIAS DE LA TORTUGA ICOTEA (*TRACHEMYS SCRIPTA SPP.*)

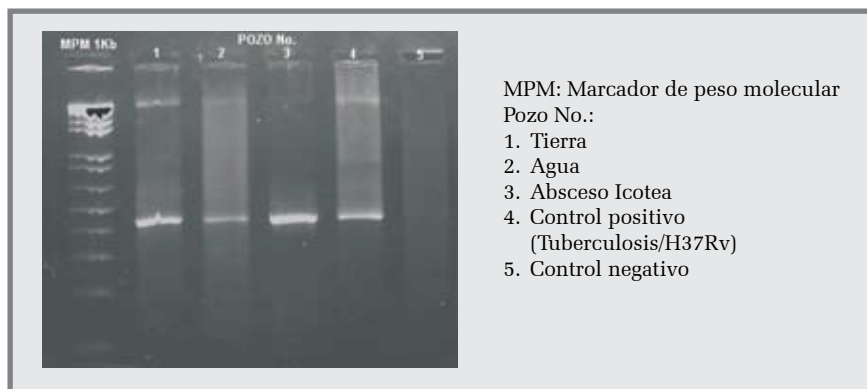


Fuente: autora; Laboratorio Microbiología Universidad Nacional, 2006

Identificación molecular de *Mycobacterium sp.*, por pcr-pra: la identificación molecular se realizó con cada uno de los cultivos que crecieron y en cuanto al PCR se obtuvo que sí se trataba de ADN

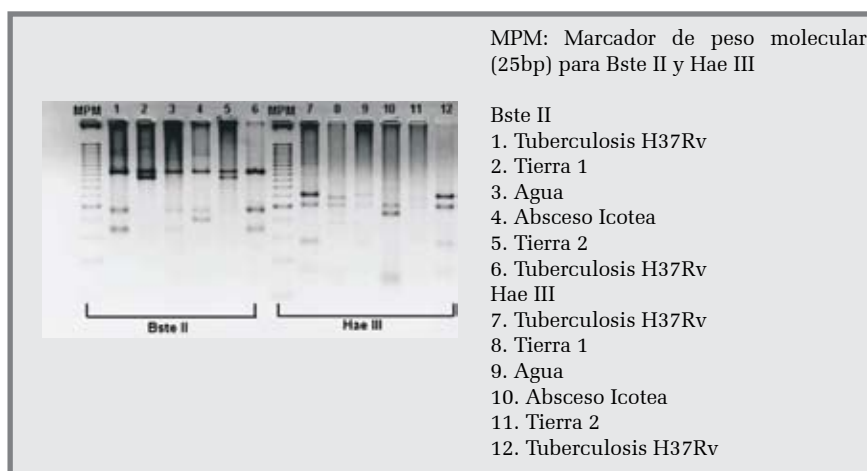
de micobacterias y en cuanto al PRA se identificaron diferentes tipos de micobacterias (figuras 7 y 8) y (Tabla 2).

FIGURA 7. PCR DE LAS MUESTRAS CON CRECIMIENTO POSITIVO



Fuente: autora; Laboratorio Microbiología Universidad Nacional, 2006

FIGURA 8. PRA DE LAS MUESTRAS CON AMPLIFICACIÓN DE ADN POR PCR



Fuente: autora; Laboratorio Microbiología Universidad Nacional, 2006

TABLA 2. IDENTIFICACIÓN Y TIEMPO DE CRECIMIENTO DE MYCOBACTERIUM SP., POR PCR-PRA

Muestra	TC Semana	Resultado		
		Género	Especie	Tipo
Tortuga Icotea				
Absceso	12	<i>Mycobacterium</i>	<i>gordonae</i>	3
Ambientales				
Tierra 1 y 2	9	<i>Mycobacterium</i>	<i>avium</i>	3
Agua	3	<i>Mycobacterium</i>	<i>fortuitum</i>	1


TC: Tiempo de crecimiento

Fuente: autora; Laboratorio Microbiología Universidad Nacional, 2006.

Pruebas bioquímicas-enzimáticas: sólo se realizó esta prueba al cultivo que creció de agua, el cual resultó negativo a la detección de niacina, negativo a la reducción de nitratos y positivo a la actividad de catalasa, lo cual

confirma la presencia de *M. fortuitum* y rechaza la presencia de *M. tuberculosis* en el agua del encierro de las Morrocoy (Figura 9).

FIGURA 9. PRUEBA BIOQUÍMICA-ENZIMÁTICA EN CEPA CONTROL POSITIVO (*M. TUBERCULOSIS*) Y EN CEPA DE (*M. FORTUITUM*), PROVENIENTE DE LA MUESTRA DE AGUA



Fuente: autora; Laboratorio Microbiología Universidad Nacional, 2006.

DISCUSIÓN

En esta investigación se buscó establecer si las tortugas Morrocoy (*Geochelone carbonaria*), en el encierro actual de un Zoológico de la Sabana de Bogotá, portan microorganismos del género *Mycobacterium sp.*, por medio de la identificación y el aislamiento en muestras de materia fecal. Se obtuvo baciloscopias positivas con muy pocos BAAR en algunas tortugas, pero no se obtuvo crecimiento de bacterias en los medios de cultivo específicos para micobacterias de las muestras de MAF procesadas. Por esta razón, no se pudo llegar al aislamiento y posterior identificación molecular, lo que sugiere que algunas tortugas, posiblemente por su estado inmunológico, pueden desarrollar micobacterias (ambientales) en su organismo pero, debido a que no son huéspedes naturales, no presentan los cuadros clínicos, ni eliminación de la bacteria por materia fecal. Esto permite suponer, de manera plausible, que las tortugas pueden ser portadores sanos en determinado momento, sin presentar la enfermedad (Soldati, 2004). A lo cual debe sumarse que estas tortugas, según Mader (2006), hacen parte de las especies de reptiles más resistentes.

Para valorar, basados en los resultados obtenidos, la utilidad de las muestras de materia fecal de Morrocoy, es necesario tener en cuenta varios hechos:

- Los protocolos de manejo en nuestro estudio fueron adecuados ya que están estandarizados en los ámbitos nacional e internacional.
- No se encuentran estudios de este tipo realizados con tortugas y reptiles en general.
- En los estudios realizados con muestras de materia fecal de origen humano con frecuencia se encuentran micobacterias.

Estos aspectos permiten afirmar que las muestras de materia fecal de Morrocoy no son adecuadas para el cultivo de micobacterias, debido a la alta presencia de microorganismos de la flora normal (10^{11} microorganismos por gramo de materia fecal), que en este caso no son bacterias del género *Mycobacterium*, este hecho se conoce a nivel de laboratorio como “alta contaminación”, la cual puede inhibir en el crecimiento de las micobacterias. Debe destacarse, sin embargo, la facilidad de tomar la muestra que permite producir el menor estrés posible a las tortugas, con base en el conocimiento médico y biológico del animal (Eckert, 2000).

Otro parámetro estudiado, que complementa el problema central de investigación, fue la respuesta de las tortugas Morrocoy a la tuberculinización con DPP de *M. avium*, cuyos resultados ya fueron descritos.

Recuérdese que ninguna tortuga presentó dermorreacción positiva. La tuberculinización indica, en caso de existir, presencia de células y mediadores bioquímicos que reaccionen a nivel local con un tipo de micobacteria determinada, pero este tipo de respuesta no siempre es específica. En el caso de las tortugas Morrocoy, a pesar de que están en contacto con las micobacterias, no resultaron positivas a la prueba. Sin embargo, no es posible afirmar de manera concluyente que no hayan tenido una infección previa, ya que esta prueba presenta falsos negativos (Vadillo, 2002). Por lo anterior, la prueba de tuberculinización no tiene el suficiente valor como herramienta diagnóstica de micobacteriosis, en tortugas Morrocoy. Adicionalmente, los resultados obtenidos no se pudieron comparar con los de otros estudios ya que no se ha publicado sobre el manejo de tuberculina intradérmica en reptiles, específicamente en tortugas.

Con respecto a la baciloscopia, sólo cuatro muestras fueron positivas con menos de cinco bacilos, lo cual está también en relación con la contaminación de las muestras. Esto refuerza la idea de que la alta contaminación (reacuérdesse su significado) de las muestras y los cultivos puede inhibir el crecimiento de las micobacterias, (Comunicación personal, Martha Murcia, Directora del Departamento de Microbiología de la Universidad Nacional).

En la baciloscopia y el crecimiento de muestras ambientales (tierra y agua), aquellas muestras que resultaron positivas tuvieron también crecimiento positivo en los medios de cultivo específicos para micobacterias, excepto la muestra de tierra del encierro de las loras (*Amazona sp.*). Esto sugiere que la baciloscopia negativa no descarta definitivamente la presencia de alguna micobacteria, ni una baciloscopia positiva confirma un caso tuberculoso (Vadillo, 2002).

Antes de hacer referencia a la identificación molecular se hará mención del caso que se presentó en una población de tortugas Icoateas (*Trachemys scripta spp.*). Se pro-

cesaron muestras de tejido, orina, y absceso de plastrón, con el fin de comparar en el laboratorio el comportamiento de las muestras con las ya mencionadas, y establecer si la materia fecal de tortugas puede recomendarse para este tipo de procesos microbiológicos que permiten confirmar la presencia de alguna micobacteria. Nuevamente se llegó a la conclusión que la MAF de tortugas Morrocoy es poco apropiada para la identificación de micobacterias debido a su alta presencia de flora bacteriana normal diferente a las micobacterias.

En muestras de tejido de los reptiles acuáticos es frecuente encontrar *Pseudomonas aeruginosa*, a nivel sistémico o localizado en lesiones granulomatosas, acompañada de *Klebsiella sp.* y *Mycobacterium chelonae*, principalmente (Mader, 2006). Se quería saber si las lesiones granulomatosas en el plastrón eran causadas sólo por la *Pseudomonas* o existía actividad sinérgica con otro tipo de bacteria, en este caso con una micobacteria. Al sembrar las muestras de tejido (hígado, pulmón, bazo y riñón), orina y absceso, se obtuvo crecimiento sólo en la muestra procesada de absceso, lo cual coincide con estudios realizados en tortugas marinas en las cuales identificaron *M. chelonae* en muestras de líquido sinovial de lesiones abscedativas de articulaciones (Leah, 2003). En cuanto a la baciloscopia, la única muestra positiva fue la del absceso con un alto número de bacilos y sin ningún grado de contaminación, a pesar de que era una muestra con más microorganismos, por tratarse de un absceso. Como se dijo anteriormente fue la única muestra que creció; por consiguiente, ayuda a comprender el hecho por el cual no crecieron aquellas muestras de MAF de Morrocoy que fueron positivas a baciloscopia.

Con respecto al análisis molecular del resto de muestras, excepto las de MAF de Morrocoy, se identificó *Mycobacterium gordonae* tipo 3 en la muestra de absceso, la cual no se ha reportado en tortugas Icoateas. Teniendo en cuenta que esta bacteria no tuberculosa tuvo la capacidad de producir lesiones granulomatosas en plastrón, sin manejo clínico posiblemente

hubiera causado septicemia e, incluso, la muerte del animal (Brownstein, 1978). La micobacteria señalada se considera parte del grupo de las crecedoras lentas y cromógena (Rastogi, 2001). En el estudio presentó un tiempo de crecimiento de 12 semanas y colonias de color naranja, lo cual confirma este concepto.

Todo lo anterior debe contrastarse con el hecho de que se encuentra un solo estudio retrospectivo realizado por Jhonson descrito en Mader (2006) en 90 reptiles se detectó micobacteria en un 15,6% por Baciloscopia y un 25,6% con PCR.


En el caso de las micobacterias ambientales, se identificó la micobacteria *Mycobacterium avium tipo 3* en muestras de tierra. Esta bacteria se ha encontrado en varios estudios de suelo, principalmente en Clínicas humanas y en los alrededores de las viviendas de pacientes con SIDA (David, 1980). Este hallazgo es de gran importancia desde el punto de vista epidemiológico ya que esta bacteria puede causar lesiones granulomatosas en cualquier mamífero, incluyendo al ser humano, dependiendo de su estado inmunológico. Así mismo, puede causar lesiones granulomatosas y cuadros septicémicos en reptiles o tuberculosis aviar en las aves. En consecuencia, el hallazgo de esta micobacteria en tierra del encierro de las tortugas Morrocoy y los otros encierros cercanos, dentro y fuera del complejo, resalta la importancia del control y vigilancia dentro del Zoológico. Esta micobacteria se clasifica como crecedora lenta (Rastogi, 2001) y,

en efecto, en el estudio el tiempo de crecimiento fue de nueve semanas. Por otra parte, según la teoría, las colonias de este tipo de micobacterias pueden ser cromógenas o no serlo (Vadillo, 2002). En el estudio se obtuvieron colonias no cromógenas.

En la muestra de agua se obtuvo *Mycobacterium fortuitum tipo 1*, la cual se ha encontrado en lesiones granulomatosas de tortugas marinas y en muestras de agua, al igual que el *M. chelonae* (Deepti, 2004). Esta micobacteria se considera crecedora rápida, de máximo 30 días (Loretta, 1978); en el estudio se obtuvo un crecimiento de tres semanas.

El hecho de haber encontrado micobacterias ambientales, sugiere que además del manejo médico y biológico de este encierro, se requiere la aplicación continua de métodos diagnósticos para identificar la infección y/o la enfermedad, eliminación de las micobacterias ambientales y controlar el contacto directo que tienen las tortugas Morrocoy con las micobacterias ambientales, como se observa en la Figura 11. En consecuencia, se debe evitar que estos animales sigan siendo parte de un ciclo epidemiológico de transmisión como portadores sanos. Adicionalmente cabe resaltar que aves y mamíferos, silvestres o domésticos, no deben entrar en contacto con las tortugas Morrocoy, ni con este encierro, ya que podría ponerse en riesgo la vida de los mismos. El contacto con humanos debe darse sólo cuando sea estrictamente necesario y aplicando todas las medidas de bioseguridad.

FIGURA 11. CONTACTO DE TORTUGAS MORROCOY (*GEOCHELONE CARBONARIA*) CON MICOBACTERIAS AMBIENTALES



Fuente: autora; ZSB: 2005.

LIMITACIONES DEL ESTUDIO

Cabe destacar las siguientes limitaciones: - Como era de esperar las MAF contenían una diversidad de bacterias, como parte de su flora normal. Pese a seguir de manera adecuada los protocolos de manejo y procesamiento para descontaminar las muestras y los cultivos, esto no siempre se logró y los cultivos mantuvieron un alto grado de contaminación (recuérdese que es el término de laboratorio, que se refiere a aquellas muestras que tienen un alta presencia de microorganismo diferentes a lo que se espera, en este caso las micobacterias). Por esta razón, en algunos casos fue necesario tomar nuevamente las muestras.

No se pudieron tomar muestras periódicas, debido a los costos y al estrés que se provocaría a los animales. Este hecho no permite identificar la dinámica de las micobacterias en las tortugas y además genera dificultades de interpretación, ya que el momento del muestreo puede coincidir con ausencia de eliminación de la micobacteria, en el caso de animales que estén infectados.

No fue posible identificar reservorios de las micobacterias encontradas en las tortugas Morrocoy. Los resultados muestran que hay micobacterias circulando entre los animales y el medio ambiente y otro estudio encontró micobacterias circulando en aves que alguna vez habitaron el encierro; por lo tanto, sólo cabe sugerir que las tortugas podrían hacer parte de esta cadena de transmisión.

CONCLUSIONES

No se identificó *Mycobacterium sp.* en tortugas Morrocoy, a partir de muestras de MAF, debido a que no hubo crecimiento en los medios de cultivo. Sólo se detectó micobacterias en la prueba de baciloscopia en cuatro tortugas Morrocoy.

En las muestras medio ambientales (agua y suelo), se identificó la presencia de *Mycobacterium fortuitum* y *Mycobacterium avium* lo que indica que las tortugas Morrocoy están en contacto con las micobacterias; pero sólo cuatro se encontraron infectadas.

Las muestras de MAF de tortugas Morrocoy no son recomendables para la identificación de *Mycobacterium sp.*, debido a su alto grado de contaminación, y esta condición inhibe el crecimiento de las micobacterias. Se obtuvo una respuesta negativa a la tuberculinización por parte de las tortugas Morrocoy, esto no indica que sean negativas a tuberculosis por *M. avium*.

Se aisló la *Pseudomonas sp.* en las muestras de la tortuga Icotea, también se identificó *M. gordonae tipo 3*, lo cual sugiere un control y seguimiento de los animales que habitan en el encierro de las Icoteas.

Los hallazgos encontrados sugieren un manejo que incluya vigilancia constante, ya que se debe evitar que las tortugas Morrocoy, sigan siendo parte de un ciclo epidemiológico de transmisión como portadores sanos.

Aves, mamíferos (silvestres o domésticos) y reptiles no deben entrar en contacto con las tortugas Morrocoy ni con el encierro de las mismas, ya que podrían ponerse en riesgo las vidas de los mismos. El contacto con los humanos debe ser restringido, y darse sólo cuando sea estrictamente necesario y aplicando normas de bioseguridad.

RECOMENDACIONES

Continuar con el seguimiento médico (evaluación clínica periódica, exámenes de laboratorio etc.), de los animales que habitan en este encierro, en este caso las tortugas Morrocoy (*Geochelone carbonaria*), Tití gris (*Saguinus leucopus*), Tití cabeciblanco (*Saguinus oedipus*) y Mono nocturno (*Aotus sp.*).

Mantener el seguimiento del suelo y del agua del encierro y de otras partes del zoológico y realizar identificación de micobacterias en el alimento suministrado a los animales que habitan el encierro.

No incluir animales en el encierro, especialmente aves y mamíferos ya que pueden infectarse o desarrollar patologías importantes por micobacterias, por estar en contacto directo con el medio ambiente contaminado.

Realizar un seguimiento médico a los trabajadores y personal que se encuentran en contacto directo con los animales y con el encierro para tener un mayor control epidemiológico, y proporcionar mayor seguridad de trabajo para las personas.

Realizar identificación molecular de micobacterias en los primates mencionados en la primera recomendación con el fin de establecer la presencia o no de alguna micobacteria que puede poner en riesgo la vida de los animales y/o convertirse en un problema de salud pública mayor. En caso de llegar a ser positivos se recomienda el tratamiento con un debido antibiograma, y en caso de que el tratamiento fracase se recomienda el sacrificio. En el caso de resultar nega-

tivos, evaluar la posibilidad de sacarlos del encierro para disminuir el riesgo epidemiológico, ya que se trata de una especie endémica en vía de extinción.

Implementar un programa de vigilancia epidemiológica, no sólo en el encierro sino en todo el zoológico ya que se identificaron micobacterias en encierros distintos al del estudio, con el fin de proporcionar una mejor calidad de vida a los animales y brindar seguridad al personal, trabajadores y visitantes.

Realizar control y seguimiento de los animales que habitan en el encierro de las tortugas Icoeteas, incluyendo especialmente todas las tortugas que se encuentran en el mismo.

Continuar con la capacitación y actualización periódica a los trabajadores sobre el manejo y las normas de bioseguridad que se deben seguir con este tipo de animales y encierros.

Seguir con estudios epidemiológicos más a fondo de las micobacterias en este encierro, en caso de los mamíferos y los alimentos.

BIBLIOGRAFÍA

Loretta, A. "Growth characteristics of atypical Mycobacteria in Water and their comparative resistance to disinfectants". *Applaid and environmental microbiology* 36. 6. (1978): 839 - 846.

Biomédica, Tuberculosis Bogotá DC. *Revista del Instituto Nacional de Salud* 24. suplemento 1. (2004).

Botero D. *Enfermedades Infecciosas, corporación para investigaciones Biológicas*. (3 ed.). Medellín Colombia, 1985.

Brock, J. A., R. M. Nakamura, A. Y. Miyahara, And E. M. L. Chang. "Tuberculosis in Pacific green sea turtles, *Chelonia mydas*". *Transactions of the American Fisheries Society* 197. 6105. (s.f.): 564 - 566.

Brooks, Geo F. *Microbiología Médica*. (18 ed.). México: Manual Moderno, 2004.

Brownstein, D. G. *Reptilian mycobacteriosis. In Mycobacterial infections in zoo animals*. Washington: Smithsonian Institution Press, 1978.

- Cole S T. "Comparative and functional genomics of the *Mycobacterium tuberculosis* complex". *Microbiology* 148. (2002): 2919 -2928.
- Deepti Parashar; Optimization of procedures for isolation of Mycobacteria from soil and water samples obtained in Northern India; *Applied environmental microbiology*. 7. 6. (2004): 3751 - 3753.
- Eckert, K. L., K. A. Bjorndal, F. A. Abreu-Grobois y M. Donnelly (Editores). 2000 (Traducción al español). *Técnicas de Investigación y Manejo para la Conservación de las Tortugas Marinas*. Grupo Especialista en Tortugas Marinas UICN/ CSE Publicación No. 4.
- Fordham, C. "Isolation of *Mycobacterium avium* complex from water in the United States, Finland, and Kenya". *Journal of clinical Microbiology* 31. 12. (1993): 3227 - 3230.
- Fowler Miller, Zoo and Wild animal medicine, morris animal foundation, current therapy 4. 1999.
- Garzón, M. *Bacteriología del Mycobacterium tuberculosis y de micobacterias no tuberculosas, manual de procedimientos*. Bogotá: Instituto Nacional de Salud, 2001.
- Griffith D.E, *Clinical features of pulmonary disease caused by rapidly growing mycobacteria* .1993.
- Heifets, L. "Mycobacterial infections other than tuberculosis and leprosy (Infections caused by nontuberculous Mycobacteria-NTM)". *Sem Resp Crit Care Med*. 25. (2004): 283 - 296.
- IDEAM. *Instituto de hidrología, meteorología y estudios ambientales*.
- Johnson. "Reptile zoonoses and threats to public health". *MADER, Reptile Medicine and Surgery* . (2 ed.). Canadá: Saunders elsevier, 2006.
- Laboratorio microbiología Universidad Nacional. *Micobacterias*.
- Leah L. Greer, *Journal of Wildlife Diseases, Wildlife Disease Association*. 39. 3. (2003): 736 - 741.
- Mader, *Reptile Medicine and Surgery* .second edition, ed. Saunders elsevier, Canada 2006.
- Murcia, M. "Distribución de patrones PRA en aislamientos clínicos del complejo *Mycobacterium avium* procedentes de España y Suramérica". *Biomédica* 24. (2004):60 - 64.
- Murray, P. *Microbiología Médica*. (5 ed.). Madrid: Elsevier Mosby, 2006.
- M. David. "Mycobacterium avium complex in Water, food and soil samples collected from the environment of HIV-Infected individuals". *Journal of Acquired Deficiency syndromes and human retrovirology* 9.176-182 pp.
- Rastogi N. "The mycobacteria: an introduction to nomenclature and pathogenesis". *Rev. Sci. Tech. Off. Int. Epiz.* 20. 1. (2001): 21 - 54.
- Rodríguez G., Leónn C. L., Guerrero, M.I., Neira, R., Arias, L, Informe Final del Proyecto "Estudio Epidemiológico de la Tuberculosis Aviar en un Zoológico de la Sabana de Bogotá". Universidad de La Salle, Facultad de Medicina Veterinaria, Departamento de Investigaciones, Bogotá D.C. Octubre 23 de 2006.
- Soldati, Z. H. "Detection of Mycobacteria and Chlamydiae in Granulomatous Inflammation of Reptiles: A Retrospective Study". *Veterinary Pathology* 41. (2004): 388 - 397.
- Teleni, A. "Rapid identification of Mycobacteria to the species level by polymerase Chain reaction and restriction enzyme análisis". *Journal of clinical microbiology* 31. 2. (1993).
- Thompson PJ, *Seals, Seal trainers and mycobacterial infection* 1993.
- Thoen Co, *Tuberculosis, tuberculoidoses, and other mycobacterial infections* 1994.
- Vadillo, S. *Manual de microbiología*. Madrid: McGraw Hill interamericana, 2002.

Wallach Joel. *Diseases of exotic animals, medical and surgical management*. Philadelphia: WB saunders company 1983.

Zoológico Jaime Duque. Tocancipá Cundinamarca. Necropsias 2002-2003, Laboratorio de Histopatología Universidad de La Salle.

<http://app.chuv.ch/prasite/index.html>

BIBLIOGRAFÍA COMPLEMENTARIA

Ballard, B. *Exotic animal medicine for the veterinary technician*. Iowa-USA: Blackwell publishing; 2003.

Ministerio de Salud. Resolución 008430 de 1993 sobre Normas Científicas Técnicas y Administrativas para la Investigación en Salud.

Dornald. *Diccionario Médico*. (24 ed.). New York: McGraw-Hill interamericana; 1993.

Richard K. "Hoop, etiological agents of mycobacterioses in pet birds between 1986 and 1995". *Journal of clinical microbiology* 34. 4. (1996): 991 - 992.

Leao, S. "Identification of Two Novel *Mycobacterium avium* Allelic Variants in Pig and Human Isolates from Brazil by PCR-Restriction Enzyme Analysis". *Journal of clinical microbiology* 37. 8. (1999): 2592 - 2597.

Lennette, B. *Manual de Microbiología Clínica*. Buenos Aires: Panamericana; 1993.

Mandell G. *Enfermedades infecciosas*. 1998, versión CD-Room.

Paré J. "Microbiology; fungi and bacterial diseases of reptiles". *Reptile medicine and surgery*. Canadá: Saunders elsevier; 2006.

Ortegón, L. *Manual teórico práctico de microbiología*. Bogotá: Universidad de La Salle.

Rueda, J. y Vargas, L. *Instituto Nacional de Salud, red nacional de laboratorios, grupo de micobacterias*. Bogotá Colombia, 1990.

Suites, D. *Inmunología Básica y Clínica*. México: Manual Moderno, 1993.

www.ncbi.nlm.nih.gov

www.bacterio.cict.fr