

January 2012

Progesterona plasmática y algunas características uterinas y embrionarias en la gestación temprana de yeguas criollas colombianas

María del Pilar Paredes Higuera
Universidad Nacional de Colombia, mdparedesh@unal.edu.co

Claudia Jiménez Escobar
Universidad Nacional de Colombia, cjimeneze@unal.edu.co

Aureliano Hernández Vásquez
Universidad Nacional de Colombia, ahernandezv@unal.edu.co

Follow this and additional works at: <https://ciencia.lasalle.edu.co/mv>

Citación recomendada

Paredes Higuera M, Jiménez Escobar C y Hernández Vásquez A. Progesterona plasmática y algunas características uterinas y embrionarias en la gestación temprana de yeguas criollas colombianas. *Rev Med Vet.* 2012;(24): 123-136. doi: <https://doi.org/10.19052/mv.1346>

This Artículo de Investigación is brought to you for free and open access by the Revistas científicas at Ciencia Unisalle. It has been accepted for inclusion in Revista de Medicina Veterinaria by an authorized editor of Ciencia Unisalle. For more information, please contact ciencia@lasalle.edu.co.

Progesterona plasmática y algunas características uterinas y embrionarias en la gestación temprana de yeguas criollas colombianas*

María del Pilar Paredes Higuera¹ / Claudia Jiménez Escobar² / Aureliano Hernández Vásquez³

Resumen

Se inseminaron artificialmente 24 yeguas criollas colombianas (CC) de 4 a 14 años de edad. Se cuantificaron los niveles plasmáticos de progesterona (P4) por la técnica de radioinmunoanálisis de fase sólida (RIA), se evaluaron el cuerpo lúteo (CL), el útero y el edema uterino por ultrasonografía desde la ovulación hasta el día 40 posovulación. El diagnóstico de preñez se realizó al detectar un *conceptus*; desde ese momento hasta el día 40 se evaluó diariamente. Los datos fueron analizados usando estadística descriptiva con valores promedio y desviación estándar (DE). El diagnóstico de gestación se hizo el día $10,4 \pm 0,8$ (promedio \pm DE). La tasa de crecimiento del *conceptus* fue $1,65 \pm 0,1$ mm/día; su fijación al útero ocurrió el día $16,8 \pm 1,5$. El embrión se visualizó dentro de la vesícula el día $20,8 \pm 1,7$; su tasa de crecimiento fue $0,8 \pm 0,3$ mm/día. El latido cardiaco se detectó desde el día $23,9 \pm 1,3$. El 100% de los embriones tuvieron un desarrollo normal hasta el día 40 de la gestación. El 62,5% de los CL se ubicaron en el ovario derecho y el 33,3% en el izquierdo; un animal presentó ovulación doble. El 66,6% de los *conceptus* se ubicaron en la unión útero cornual derecha y el 33,3% en la izquierda; el 79,1% ipsilateral al CL. La gestación en la yegua CC presenta características fisiológicas similares a las descritas en la literatura. Los datos aquí presentados tienen importancia para las evaluaciones clínicas y constituyen un punto de partida para futuros estudios.

Palabras clave: embrión, progesterona, cuerpo lúteo, yeguas.

Plasma Progesterone and Some Uterine and Embryonic Characteristics in Early Gestation of Colombian Mares

Abstract

Twenty-four Colombian mares from 4 to 14 years of age were inseminated artificially. Progesterone (P4) plasma levels were quantified by the technique of solid phase radioimmunoassay (RIA); corpus luteum (CL), the uterus and uterine edema were evaluated by ultrasonography from ovulation until day 40 post-ovulation. Pregnancy was diagnosed upon detecting a *conceptus*; it was evaluated daily from that moment until day 40. Data were analyzed using descriptive statistics with mean values and standard deviation (SD). Pregnancy diagnosis was made on day 10.4 ± 0.8 (mean \pm SD). The *conceptus* growth rate was 1.65 ± 0.1 mm / day; attachment to the uterus occurred on day 16.8 ± 1.5 . The embryo was visualized within the gallbladder on day 20.8 ± 1.7 ; its growth rate was 0.8 ± 0.3 mm/day. Heartbeat was detected from day 23.9 ± 1.3 . 100 % of the embryos had normal development until day 40 of gestation.

1 MV, Estudiante de Maestría, Facultad de Medicina Veterinaria y de Zootecnia, Universidad Nacional de Colombia. ✉ mdparedesh@unal.edu.co

2 MV, MSc, DVSc. Profesor asociado, Facultad de Medicina Veterinaria y de Zootecnia, Universidad Nacional de Colombia. ✉ cjimeneze@unal.edu.co

3 DMV, MSc, PhD. Profesor titular, Facultad de Medicina Veterinaria y de Zootecnia, Universidad Nacional de Colombia. ✉ ahernandezv@unal.edu.co

* Investigación financiada por la Universidad Nacional de Colombia.

62.5 % of the CL was located in the right ovary and 33.3 % in the left; one animal had double ovulation. 66.6 % of the *conceptus* was located in the right utero cornual junction and 33.3 % in the left; 79.1 % ipsilateral to the CL. Pregnancy in the mare shows physiological characteristics similar to those described in literature. The data presented here are important for clinical evaluations and provide a starting point for future studies.

Keywords: Embryo, progesterone, corpus luteum, mares.

Progesterona plasmática e algunas características uterinas e embrionárias na gestação precoce de éguas crioulas colombianas

Resumo

Foram inseminadas artificialmente 24 éguas crioulas colombianas (CC) de 4 a 14 anos de idade. Foram quantificados os níveis plasmáticos de progesterona (P4) pela técnica de rádio imune análise de fase sólida (RIA), avaliaram-se o corpo lúteo (CL), o útero e o edema uterino por ultrassonografia desde a ovulação até o dia 40 pós-ovulação. O diagnóstico de prenhez foi feito ao detectar um *conceptus*; desde esse momento até o dia 40 avaliou-se diariamente. Os dados foram analisados usando estatística descritiva com valores médios e desvio padrão (DP). O diagnóstico de gestação foi feito no dia $10,4 \pm 0,8$ (média \pm DP). A taxa de crescimento do *conceptus* foi $1,65 \pm 0,1$ mm/dia; sua fixação ao útero ocorreu no dia $16,8 \pm 1,5$. O embrião se visualizou dentro da vesícula no dia $20,8 \pm 1,7$; sua taxa de crescimento foi $0,8 \pm 0,3$ mm/dia. O batimento cardíaco foi detectado desde o dia $23,9 \pm 1,3$. 100 % dos embriões tiveram um desenvolvimento normal até o dia 40 da gestação. 62,5 % dos CL se localizaram no ovário direito e 33,3 % no esquerdo; um animal apresentou ovulação dupla. 66,6 % dos *conceptus* se localizaram na união útero cornual direita e 33,3 % na esquerda; 79,1 % ipsilateral ao CL. A gestação na égua CC apresenta características fisiológicas similares às descritas na literatura. Os dados aqui apresentados têm importância para as avaliações clínicas e constituem um ponto de partida para futuros estudos.

Palavras chave: embrião progesterona, corpo lúteo, éguas.

INTRODUCCIÓN

La gestación en las yeguas dura de 315 a 345 días, comprende un periodo embrionario que cubre sus primeros 40 días (1,2), y presenta características diferentes a las de otras especies domésticas. Hay cambios morfológicos, inmunológicos y endocrinos en el oviducto y el útero, importantes para el reconocimiento y mantenimiento de la preñez (3,4).

La vesícula embrionaria (o *conceptus*) puede ser detectada por medio del uso de ultrasonido trans-

rectal desde el día nueve de la gestación, con un grado de precisión de 5 a 10 % hasta el día 11 (grado de precisión 98 %). En esos días el *conceptus* tiene de 3 a 5 mm de diámetro, es de forma esférica, mantiene crecimiento progresivo y se mueve constantemente en el útero (5,6). Su movimiento garantiza que la señal de reconocimiento materno de la preñez se difunda por todo el endometrio (1). Algunos autores determinaron que el *conceptus* promueve aumento en el tono uterino, disminución del diámetro uterino e incremento de las contracciones uterinas por un mecanismo local (7). También, se

ha establecido una curva de crecimiento del *conceptus* basados en la medición del área y ancho del mismo por ultrasonografía. El crecimiento se mantiene constante entre los días 17 a 24 (5,6).

El movimiento del embrión dentro del útero persiste hasta el día 17 posovulación, cuando ocurre un incremento súbito en el tono miometrial que inmoviliza el *conceptus* fijándolo en el sitio de la posible implantación, en la base de uno de los cuernos uterinos (8-10). La fijación está dada por el aumento gradual del tono uterino, la disminución de su diámetro y el aumento del tamaño del embrión (5).

Posteriormente a la fijación, alrededor del día 18 posovulación, el *conceptus* cambia su forma esférica a triangular lo cual, sumado a la pausa en su tasa de crecimiento es atribuible al aumento del tono uterino y al engrosamiento de la pared uterina dorsal; simultáneamente, hay un crecimiento compensatorio en la longitud del *conceptus* (5). Hacia el día 21 posovulación, el *conceptus* disminuye su tasa de crecimiento en promedio de 2 a 3 mm por día y adquiere de nuevo una forma esférica (6, 9). La visualización del embrión en la vesícula embrionaria sucede alrededor del día 21 posovulación, y el latido cardiaco se puede detectar entre los días 24 y 25 (11). La vesícula embrionaria tiene un menor diámetro en yeguas con pérdida gestacional que en yeguas que mantienen la preñez y por esto se deben monitorear de forma continua los embriones de poco tamaño (11-13).

La especie equina tiene un potencial productivo importante, y por la sensibilidad de su eje neuroendocrino a las condiciones medioambientales, en particular al fotoperiodo, los parámetros fisiológicos obtenidos en países de la zona templada no son necesariamente los mismos que en el trópico. Entonces, es válido plantear la hipótesis de que po-

dría haber características fisiológicas particulares en animales residentes en zonas tropicales. En estas, además de que las variaciones en el fotoperiodo son claramente menos amplias que en la zona templada, las notorias variaciones de temperatura, así como la humedad relativa, generan condiciones climáticas específicas que podrían provocar cambios en la fisiología reproductiva.

En Colombia hay genotipos equinos de importancia social y económica, como la raza criolla colombiana (CC), acerca de la cual no hay estudios sistemáticos que evalúen las características del útero y de los *conceptus* en los primeros estadios de la gestación y, en particular, lo relacionado con los niveles plasmáticos de la P4 (progesterona) que puedan ser usados como valores de referencia en procedimientos diagnósticos en la clínica veterinaria o en investigaciones.

El objetivo del presente trabajo fue evaluar los niveles de P4 plasmática y algunas características ultrasonográficas del *conceptus* y del útero, además de los cambios en el diámetro del cuerpo lúteo (CL) durante la gestación temprana de yeguas CC.

MATERIALES Y MÉTODOS

Animales y condiciones medioambientales

Se utilizaron 24 yeguas de la raza CC ubicadas en diferentes zonas rurales del municipio de Pereira (Risaralda), a una altura de 1411 msnm, 4°49' de latitud norte y 75°42' de longitud oeste; temperatura promedio de 21,8 °C, humedad relativa de 75 %, precipitación media de 2210 mm/año y un promedio de brillo solar diario de 13 horas (14). Lo anterior corresponde al llamado piso térmico templado colombiano (15).

La edad de los animales osciló entre 4 y 14 años, así: entre los 4 a 7 años (14 yeguas), de 8 a 11 años (8 yeguas) y de 12 a 14 años (2 yeguas). El peso corporal estuvo entre 320 y 400 kg y con una buena condición corporal (en promedio 6/9). Todos los animales permanecieron estabulados y fueron alimentados con una dieta de pasto de corte para su consumo a voluntad y 3 kg de concentrado comercial al día. Las yeguas incluidas en el estudio se hallaban en buenas condiciones de salud y sin ninguna anormalidad reproductiva, lo cual fue determinado por medio de la inspección visual de los órganos reproductivos externos, palpación rectal y ultrasonografía.

Seguimiento ultrasonográfico

La evaluación secuencial del tracto reproductivo se realizó con un ecógrafo Honda electronics modelo HS 1500V (Honda Electronics Co., Ltd, Japón), equipado con un transductor rectal lineal multifrecuencia de 10, 7,5 y 5 MHz modelo HLV-375M y capacidad de almacenamiento de 60 imágenes. El seguimiento de la vesícula embrionaria se llevó a cabo con 5 MHz y las otras variables con 7,5 Mhz.

Se realizó inseminación artificial (IA) de cada una de las yeguas en el momento más cercano a la ovulación, cuando se encontró, por ultrasonografía, un folículo con características preovulatorias y un edema uterino grado dos a tres; se usó semen refrigerado para la IA procedente de diferentes garañones a una dosis de 500 millones de espermatozoides móviles progresivos. La IA se repitió 48 horas después cuando fue necesario.

Después de detectar la ovulación (día cero) se midió el diámetro del CL cada tercer día hasta el día 9 posovulación, y a partir de ese momento diariamente hasta el día 40; durante este lapso también

se evaluó el diámetro del cuerpo y de la base del útero del cuerno preñado; asimismo, la presencia de edema uterino. Para cuantificar esto último se utilizó un sistema de puntuación subjetiva para edema endometrial (tabla 1) (16). El diagnóstico de preñez se basó en la visualización de una vesícula embrionaria por medio de ecografía.

El diámetro, la tasa de crecimiento, la forma, la posición, la presencia de latido cardiaco y las características de la vesícula embrionaria se evaluaron por ultrasonografía diariamente desde el día en el cual se identificó el *conceptus* hasta el día 40 posovulación, momento en el cual finaliza el periodo embrionario en yeguas. La medición del diámetro de la vesícula embrionaria se realizó a través del eje dorsoventral (5).

Tabla 1. Sistema de puntuación subjetiva para edema endometrial en la yegua (16)

Puntuación	Descripción
0	Sin edema, ecotextura homogénea
1	Bajo nivel de edema uterino detectable
2	Moderada cantidad de edema, principalmente en cuerpo uterino
3	Edema obvio a través de todo el útero
4	Máxima cantidad normal de edema en útero, a veces poca cantidad de fluido libre en lumen, mayor edema en cuerpo uterino
5	Edema uterino anormal, irregular y desorganizado

Cuantificación de los niveles plasmáticos de P4

Las yeguas inseminadas fueron sangradas por medio de punción de la vena yugular con el sistema de vacutainer® cada 72 horas desde el día 0 hasta el día 39 posovulación en yeguas gestantes (días 0, 3, 6, 9, 12, 15, 18, 21, 24, 27, 30, 33, 36, 39). La muestra obtenida se centrifugó (3000 rpm durante 15 min) con el fin de separar el plasma sanguíneo que fue almacenado en viales

plásticos para su posterior congelación a $-20\text{ }^{\circ}\text{C}$. La cuantificación de los niveles de P4 se realizó por la técnica de RIA con el kit comercial Coat-A-Count Progesterona® (Siemens, USA), con una especificidad de 0,02 ng/ml.

Diseño estadístico. Se aplicó la estadística descriptiva con valores de promedio y desviación estándar (DE) para todos los parámetros por evaluar.

RESULTADOS

Todas las yeguas fueron inseminadas artificialmente en el momento más cercano a la ovulación; en el 62,5 % (15/24) de las yeguas se realizó la IA solamente una vez, en el 33,3 % (8/24) se repitió 48 horas después, y en el 4,1 % (1/24) fue necesario repetir la IA 72 horas después, hasta el momento que se detectó la ovulación.

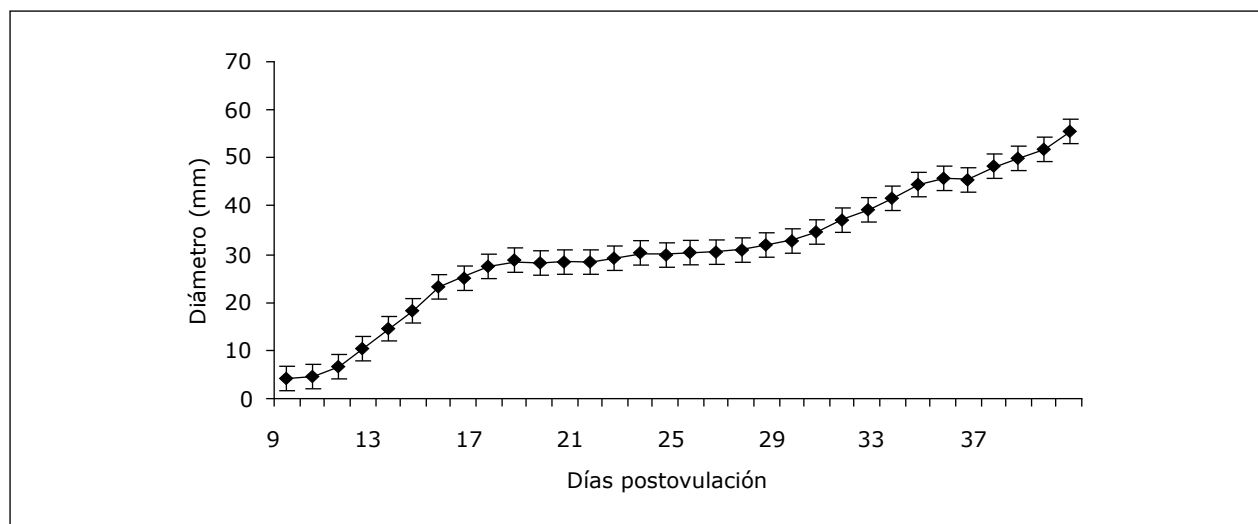
El diagnóstico de preñez se hizo por primera vez mediante ultrasonografía, el día $10,4 \pm 0,8$ (promedio \pm desviación estándar) con un rango de 9 a 12 días; la mayoría de diagnósticos se realizaron el día 11 posovulación (41,6%; 10/24 yeguas).

Características de la vesícula embrionaria durante el periodo embrionario

La curva de crecimiento de la vesícula embrionaria se observa en la figura 1. Su tasa de crecimiento entre los días 9 y 18 de la gestación fue $2,7 \pm 1,4$ (0,4-4,7 mm/día), entre el día 19 y 28; $0,45 \pm 0,4$ (-0,4-1,0 mm/día), y del 29 al 40, $2,08 \pm 1,0$ (-0,3-3,7 mm/día). El diámetro de la vesícula embrionaria el primer día de observación fue $4,8 \pm 1,7$ mm con un rango de 2,4 a 10,1 mm; el promedio del diámetro durante el periodo embrionario de la gestación fue de $30,8 \pm 13,3$ con un rango de 4,1 a 55,5 mm.

El 50 % (12/24 yeguas) de los *conceptus* se ubicaron en el cuerpo uterino el primer día, 45,8 % en la base uterina y 4,17 % en el cuerno izquierdo. Durante los primeros días su ubicación cambió constantemente; la fijación del *conceptus* ocurrió el día $16,8 \pm 1,5$ con un rango de 13 a 19 días. Después de ella, en el 66,6 % (16/24 yeguas) la vesícula embrionaria se localizó en la unión útero-cornual derecha y en el 33,3 % (8/24 yeguas) en la unión útero-cornual izquierda. En el 79,1 % (19/24 ye-

Figura 1. Diámetro promedio de la vesícula embrionaria durante los primeros 40 días de la gestación en yeguas criollas colombianas (n = 24)



guas) se ubicó en la unión útero-cornual ipsilateral al CL primario.

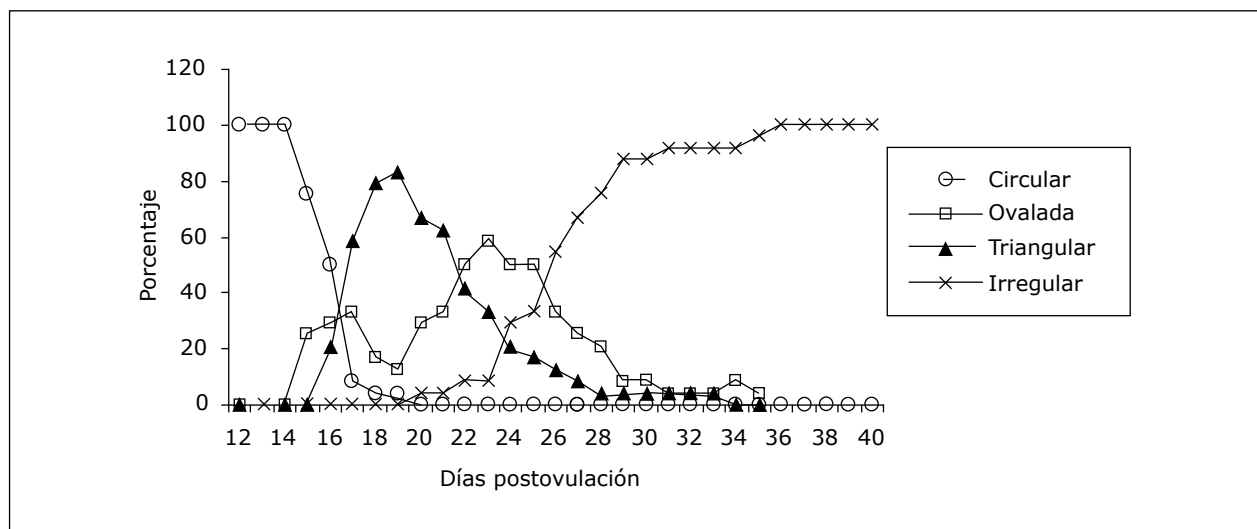
La vesícula embrionaria se observó de forma esférica, ovalada, triangular e irregular durante los primeros 40 días de la gestación. En el 100 % de los animales tenía forma esférica desde la primera visualización hasta el día 14, y en el 50 % de las yeguas hasta el día 16 posovulación. Entre los días 16 a 24 de la gestación (promedio $17,7 \pm 1,8$) tomó forma triangular y forma irregular el día $26,7 \pm 3,6$ (20- 36); a partir de ese momento se observó de forma irregular en el 100 % de las yeguas (figura 2).

El embrión pudo verse por primera vez dentro de su vesícula entre los 18 y 24 días de la gestación ($20,8 \pm 1,7$); inicialmente se encontró ubicado en la parte ventral de la vesícula y permaneció así por $6,8 \pm 1,8$ días (rango de 3 a 10 días). El embrión fue ascendiendo y se ubicó en la parte media de la vesícula el día $27,7 \pm 2,0$ (24-33) hasta ubicarse

finalmente en la parte dorsal el día $35,3 \pm 2,5$ (30-40). En 3 yeguas (12,5 %) el embrión no ascendió hasta la parte dorsal de la vesícula durante los primeros 40 días de la gestación, permaneciendo en la parte media. Se encontraron 2 yeguas (8,3 %) en las cuales el embrión, después de alcanzar la ubicación dorsal, descendió hacia la parte media y ventral de la vesícula durante los días 38 y 40 de la gestación. La tasa de crecimiento del embrión fue de $0,87 \pm 0,16$ con un rango de 0,4 a 1,3 mm/día, y su tamaño promedio fue de $12,7 \pm 6,0$ mm con un rango de 4,2 a 22,4 mm (figura 3).

La presencia de latido cardiaco del embrión se detectó desde el día $23,9 \pm 1,3$ con un rango de 21 y 26 días en la totalidad de las yeguas. Durante el estudio realizado en las yeguas gestantes no se detectaron pérdidas gestacionales tempranas, el 100 % de los embriones detectados tuvo un crecimiento y desarrollo normal hasta el día 40 de la gestación (figura 4).

Figura 2. Cambio en la forma de la vesícula embrionaria durante los primeros 40 días de la gestación en yeguas criollas colombianas (n = 24)*



* Nótese la gran variación en la forma.

Figura 3. Diámetro promedio del embrión durante los primeros 40 días de la gestación en yeguas criollas colombianas (n = 24)

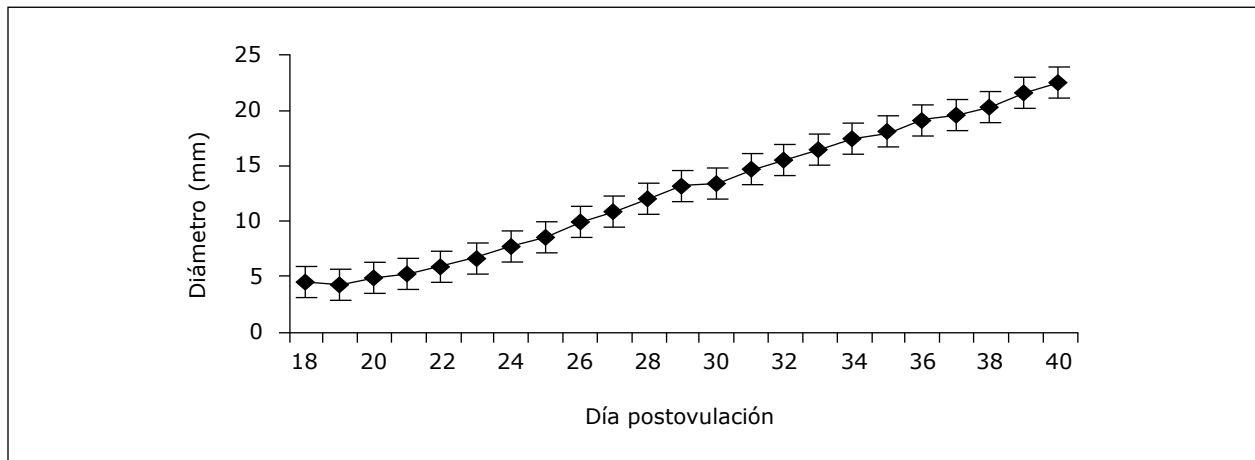
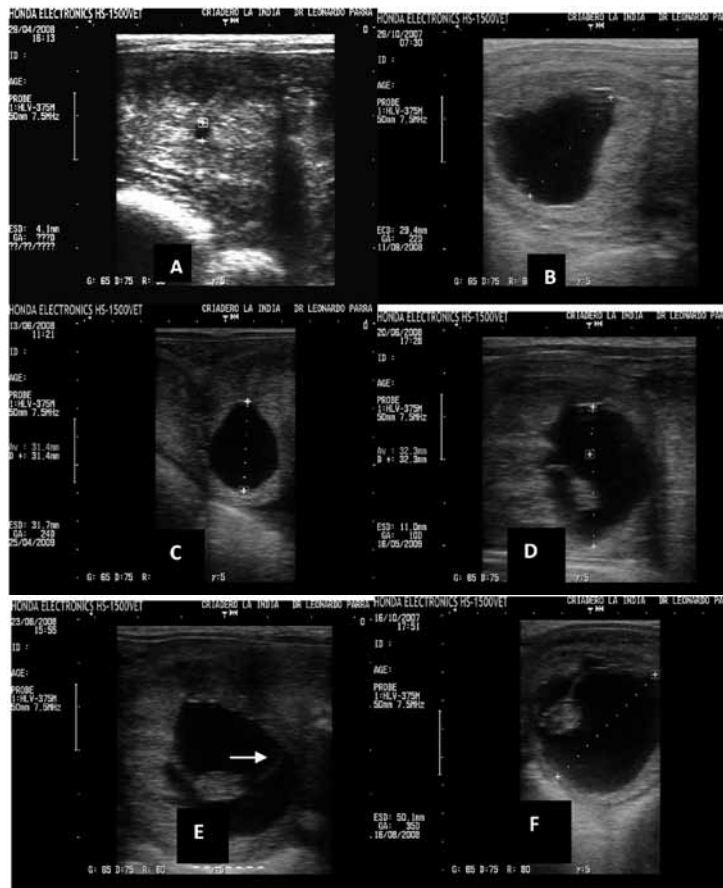


Figura 4. Imagen ultrasonográfica de la vesícula embrionaria y del embrión durante la gestación temprana en yeguas criollas colombianas



A) Vesícula embrionaria observada el día 9 posovulación (4,1 mm de diámetro); B y C) vesícula embrionaria entre los días 17 y 22, cambia su forma circular a triangular; D) vesícula de forma irregular y embrión en la parte ventral, día 21; E) embrión ubicado en la parte media de la vesícula, se observa la alantoides (línea punteada) y el saco vitelino (flecha), día 27; F) embrión hacia la parte dorsal de la vesícula, día 32.

Ubicación y diámetro del cuerpo lúteo

La ubicación del cuerpo lúteo (CL) en las yeguas fue del 62,5 % (15/24) en el ovario derecho y 33,3 % (8/24) en el ovario izquierdo. Se encontró una yegua (4,1 %) con ovulación doble asincrónica con un día de diferencia entre las dos ovulaciones, la cual desarrolló un solo embrión posteriormente. El diámetro del CL durante los primeros 40 días de gestación fue de $20,5 \pm 2,3$ mm con un rango de 18,3 a 28,6 mm, y alcanzó su máximo diámetro el día 3 posovulación ($28,6 \pm 6,6$, rango 18,5-47,1 mm). Solamente se alcanzó a observar un CL accesorio en 3 yeguas (12,5 %) a partir de los días 32, 37 y 38 de la preñez respectivamente, y el diámetro inicial fue de $20,06 \pm 1,1$ con un rango de 18,7 a 20,8 mm; el diámetro promedio del CL accesorio durante los días observados fue $18,9 \pm 2,2$ con un rango de 16,1 a 22,4 mm. Solamente en una de estas yeguas el CL accesorio tuvo una ubicación ipsilateral al CL primario. En la figura 5 se pueden observar los valores obtenidos para el diámetro del CL y la formación del CL accesorio.

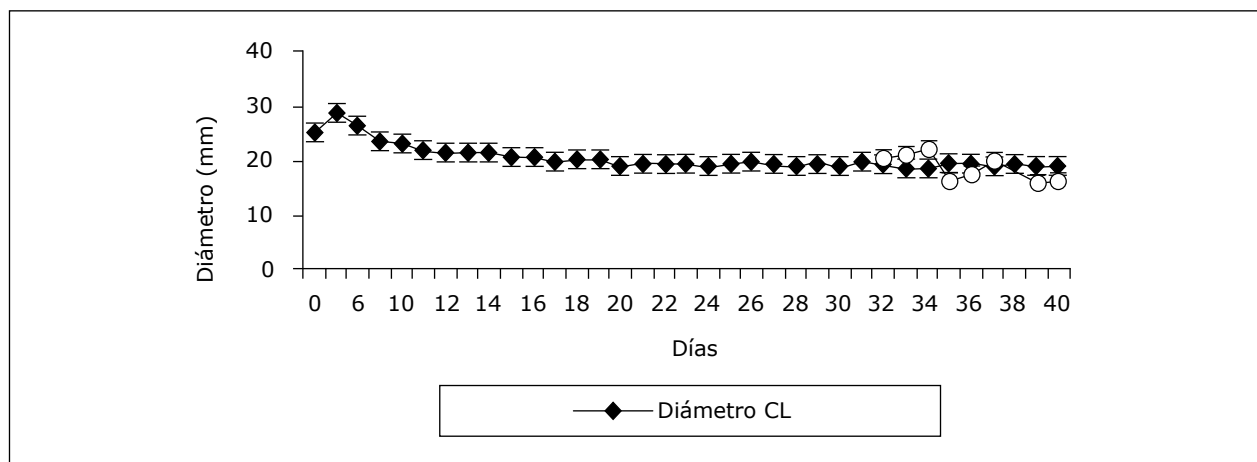
Diámetro y edema uterino durante la gestación

El edema uterino predominante en las yeguas fue clasificado como de grado cero (0). El día de la ovulación (día 0) se encontraron 2 yeguas con edema grado 2 y una yegua con edema grados 1 y 3, el cual desapareció durante los días posteriores. Los valores promedio del diámetro de la base del útero, del cuerpo uterino y del cuerno uterino (derecho e izquierdo) durante el periodo embrionario de la gestación se observan en la tabla 2.

Tabla 2. Diámetro \pm desviación estándar del diámetro de la base, del cuerpo y de los cuernos del útero en yeguas gestantes desde el día 0 hasta el día 15 posovulación

Diámetro (mm) en diferentes puntos del útero en yeguas gestantes	
Base del útero	$34,9 \pm 1,0$ mm
Cuerpo del útero	$22,7 \pm 0,8$ mm
Cuerno uterino derecho	$24,9 \pm 1,0$ mm
Cuerno uterino izquierdo	$24,2 \pm 0,4$ mm

Figura 5. Diámetro promedio del cuerpo lúteo primario (n = 24) y del cuerpo lúteo accesorio (n = 3) durante los primeros 40 días de la gestación en yeguas criollas colombianas



Cuantificación de los niveles plasmáticos de progesterona durante el periodo embrionario de la gestación

La máxima concentración de P4 se alcanzó el día 6 posovulación y fue de $13,5 \pm 4,6$ ng/ml (6,0-22,9) (figura 6). Los niveles de P4 desde el día 0 hasta el día 15 posovulación fueron de $8,5 \pm 4,3$ con un rango de 0,6 a 13,4 ng/ml ($p < 0,05$) (figura 6). Hacia el día 15 se encontraron niveles de P4 de $7,9 \pm 3,2$ ng/ml (3,5-18,9), posteriormente estos valores permanecieron por encima de 5 ng/ml y se observó un incremento en la concentración de P4 relacionado con la aparición de los CL accesorios en algunas yeguas. El coeficiente de variación intraensayo fue de 2,09 %.

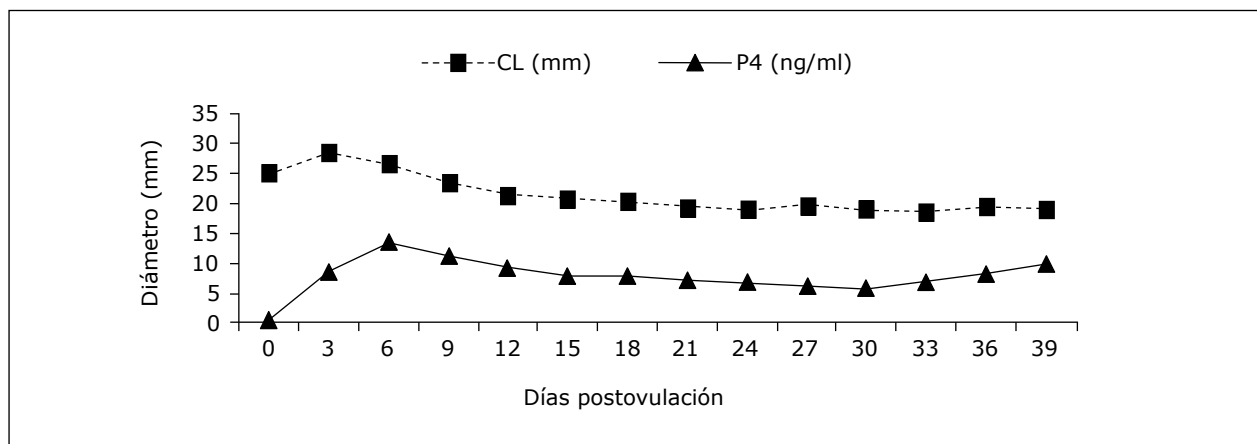
DISCUSIÓN

La vesícula embrionaria puede ser detectada por medio de ultrasonido transrectal desde el día nueve (9%, 7/76 animales) con un tamaño de 3 a 5 mm de diámetro, al 11 posovulación (98%, 75/76 animales) en yeguas de la raza cuarto de milla y ponis con un diámetro promedio de la vesícula de 6,7 mm (5, 17); estos datos concuerdan con lo encontrado

en este estudio dado que el diagnóstico de preñez se realizó desde el día 9 posovulación con un diámetro de la vesícula embrionaria de $4,1 \pm 1,3$ mm en 16,6% de las yeguas (4/24). La mayoría de diagnósticos de preñez se realizaron el día 11 posovulación (41,6%) cuando se halló una vesícula de $6,5 \pm 2,1$ mm de diámetro.

En el presente estudio el *conceptus* tuvo un tamaño promedio de $18,4 \pm 3,5$ y $25,1 \pm 3,4$ mm para los días 14 y 16 posovulación, respectivamente, lo cual coincide con lo descrito por otros autores para el día 14 posovulación, quienes reportaron valores de 14 a 18 mm y para el día 16, de 22 a 24 mm (2, 5, 17, 18, 19). Las vesículas embrionarias de tamaños menores con relación a la edad gestacional son susceptibles de presentar muerte embrionaria y por esto se debe monitorear de forma continua los embriones de poco tamaño (11, 12, 13). La importancia de determinar el diámetro de los *conceptus* radica en que solamente el 21% de las vesículas embrionarias de menor tamaño para la edad gestacional resultan en desarrollo de una preñez simple normal. El 70% de las vesículas de mayor tamaño al reportado para la edad gestacional terminan en la formación de una preñez simple normal, el 13%

Figura 6. Niveles de progesterona plasmática y diámetro del cuerpo lúteo en yeguas gestantes durante los primeros 40 días de la gestación (n = 24)



en gestaciones gemelares, y el 17% en fallas de la preñez (19). Con base en lo planteado se puede inferir que el desarrollo embrionario de las yeguas preñadas en el presente estudio fue normal.

En este estudio no se encontró asociación entre la edad de las yeguas y el diámetro de la vesícula embrionaria, al igual que en otros reportes donde no se pudo demostrar la relación de la edad de la madre con el tamaño de la vesícula embrionaria (20). Sin embargo, se ha encontrado que las yeguas con mayor edad tienden a presentar *conceptus* más pequeños (13).

Dentro del útero, el *conceptus* presentó una fase de crecimiento rápida en la cual el diámetro de la vesícula embrionaria se incrementó gradualmente entre los días 12 y 16 posovulación; después no se detectó, morfométricamente, un aumento en su crecimiento entre los días 17 y 29, y después tuvo un crecimiento lineal hasta el día 40 de la gestación; estos hallazgos coinciden con reportes en los cuales se evaluó el crecimiento de la vesícula embrionaria en yeguas pura sangre inglés (PSI) y de la raza conocida como el caballo de silla americano (5, 6, 18, 19, 21). Según lo anterior, no hay diferencias en la curva de crecimiento del *conceptus* entre las yeguas CC y yeguas de razas con mayor tamaño corporal.

Coincidente con lo hallado en otros estudios (5), se observó que la vesícula embrionaria cambió de forma durante su desarrollo, tomando apariencia esférica, ovalada, triangular e irregular, lo cual demuestra su progreso normal. Inicialmente el *conceptus* se encontró de forma esférica, presentó un aumento de tamaño progresivo, se desplazó constantemente a través del útero y permaneció de esta forma hasta el día 14 posovulación en el 100% de las yeguas. En el presente estudio la fijación ocurrió el día $16,8 \pm 1,5$ posovulación, cuando hay incremento súbito en el tono miométrico que inmoviliza el *conceptus* y así lo fija en el sitio de la posible implantación en la

base de uno de los cuernos uterinos (8, 9, 10); en la literatura se reporta que la fijación ocurre el día 17 posovulación (21), y en un estudio realizado en yeguas PSI ubicadas en Brasil (18) se encontró la fijación del embrión hacia el día 18 con lo cual se puede concluir que el momento de la fijación en las yeguas CC es similar al reportado en la literatura y un poco más temprano que en las yeguas PSI. También se evidenció un lugar preferencial de ubicación del embrión en el útero, dado que el 66,6% de los *conceptus* se ubicaron en la unión útero-cornual derecha; en equinos se describe que la fijación del embrión ocurre en la porción caudal de alguno de los cuernos y cambia de lado después de cada parto. Se ha reportado que no hay concordancia entre el lado donde ocurre la ovulación y el sitio de fijación del *conceptus*, y el embrión se fija en el cuerno que presenta un mayor grado de involución después del parto previo (2). En el presente estudio se observó que a medida que el embrión crecía disminuía el diámetro del cuerno uterino gestante y se encontró una predilección del embrión para fijarse en el cuerno derecho y la mayoría ipsilateral al ovario donde se encontró el CL (79,1%), lo cual no concuerda con lo descrito por algunos autores (2). La fijación del *conceptus* a la pared uterina posiblemente depende de los niveles sanguíneos de E2 y de P4, y está determinada por un aumento del tono uterino y del tamaño del embrión, y por una disminución del diámetro uterino (2). En los bovinos y ovinos con preñeces simples se encontró que en la mitad posterior del cuerno uterino ipsilateral al CL hay un mayor desarrollo vascular del endometrio y es un sitio preferencial de ubicación de los embriones (22, 23).

El diámetro de la vesícula embrionaria aumenta progresivamente hasta el día de la fijación, día 15 en hembras de la raza pony y día 17 en yeguas (6). Posterior a la fijación el embrión cambió su forma esférica a triangular, la cual fue la predominante desde el día 17 hasta el día 21 posovulación en el 62% de

los casos analizados en este estudio. Este cambio de forma, sumado a la pausa en su tasa de crecimiento, es atribuible al aumento del tono uterino y al engrosamiento de la pared uterina dorsal (2). Después de este periodo de crecimiento constante el *conceptus* tuvo forma irregular y se mantuvo así a partir del día 26 en la mayoría de los casos; desde el día 29 aumentó nuevamente su tasa de crecimiento. Esta forma irregular es normal y no es indicativa de pérdida de preñez. Este cambio en la forma de la vesícula embrionaria, observado en el presente trabajo, es similar al descrito por diferentes autores (2, 5, 6, 24).

El embrión en su vesícula fue visible, en el 25 % de las yeguas, el día 21 y en promedio el día $20,8 \pm 1,7$ posovulación, como una estructura ecogénica de forma ovalada situada en la parte ventral de la vesícula embrionaria y al día 24 se observó en la totalidad de las yeguas de este estudio. Este hallazgo coincide con los reportes de la literatura, e indica el desarrollo normal y adecuado de la gestación en el presente estudio; teniendo en cuenta que se ha descrito que cuando no se encuentra embrión hacia el día 24 de la gestación se puede presumir que la preñez no es viable (5,24). Hacia el día 28 de la gestación el 62 % de los embriones se ubicaron en la parte media de la vesícula y se observó el desarrollo de la alantoides que, junto con el saco vitelino, formaron una línea horizontal visualizada por medio de ultrasonografía; hacia el día 30 de la gestación esta línea se podría encontrar en posición vertical sin representar una futura pérdida gestacional (24). El embrión se desplazó progresivamente hacia la parte dorsal y en más de la mitad de las yeguas se encontró en esta ubicación el día 36 de la gestación y en el 79 % hacia el día 40; en este momento también comienza a desaparecer el saco vitelino. Hubo dos embriones que después de alcanzar la posición dorsal descendieron nuevamente a posición medial y ventral el día 40 de la gestación. Aunque no hay reportes que relacionen

el descenso del embrión antes de tiempo con pérdidas gestacionales, sí se reportó que el feto desciende hacia la parte ventral del amnios hacia el día 50 de la gestación (5, 24). Esto puede tener importancia en la viabilidad de la preñez, ya que el lapso transcurrido entre los días 40 y 50 de la gestación es crítico para el establecimiento de la placenta y del cordón umbilical, y un mal desarrollo de estos podría terminar en fallas de la gestación o en defectos en el desarrollo del feto.

En el presente estudio el latido cardiaco se detectó por primera vez entre los días 21 y 26 posovulación, antes que lo hallado en otro estudio donde lo reportan entre los días 24 y 25 (11) como un movimiento rítmico en la parte media del embrión. Es importante detectar el latido cardiaco para determinar si el embrión presente es viable y para evitar confundir la vesícula embrionaria con un quiste endometrial o acumulación de fluido cuando la vesícula tiene forma irregular.

Se ha descrito que los indicadores ultrasonográficos de pérdida embrionaria son la anormalidad en la fijación, la presencia de un anillo ecogénico flotando en un fluido, área ecogénica en la zona del embrión muerto, ausencia de latido cardiaco y disminución gradual de fluidos de la placenta con desorganización de las membranas placentarias (13); en estados más tempranos (día 11 a 15), en un gran porcentaje de casos de pérdidas embrionarias no se evidencian signos o indicadores, aunque en algunos casos se puede observar la vesícula flotando en una acumulación de fluidos (13). Ninguno de estos indicadores se evidenció en este estudio.

La mayoría de las ovulaciones en las yeguas preñadas se encontraron en el ovario derecho (62,5%), lo cual coincide con la ubicación definitiva preferencial del embrión en la unión útero-cornual derecha (66,6%). Se presentó un caso de ovulación múltiple

el cual desarrolló una preñez simple. Se ha reportado que solamente el 25,2% de los casos de doble ovulación terminan en preñez múltiple (20).

Durante el ciclo estral y la gestación los niveles plasmáticos de P4 pueden ser usados para monitorear el crecimiento, mantenimiento y regresión del CL; y para confirmar una posible preñez (25); sin embargo, según lo encontrado en el presente estudio, no hay grandes variaciones en los niveles de P4 a partir del día 12 posovulación ni en el diámetro del CL, por tanto, es posible que estos aspectos no tengan un valor diagnóstico sobre el mantenimiento de la gestación. Los niveles de P4 encontrados en este estudio corresponden a los reportados en la literatura para otras razas de yeguas (12,18); aunque en otros estudios realizados en yeguas de raza árabe se encontraron valores de P4 plasmática más bajos comparados con los del presente trabajo.

Los niveles plasmáticos de P4 aumentaron progresivamente hasta el día 6 posovulación, cuando alcanzaron su mayor concentración, y comenzaron a disminuir paulatinamente hasta el día 30 de la preñez; después de esto se observó nuevamente un incremento en los niveles de P4 hasta el día 40, lo cual se relaciona con la aparición del CL accesorio. Este fue detectado solamente en tres de las yeguas preñadas, en promedio hacia el día 35,6 de la gestación, y se puede inferir que en estas yeguas se había iniciado la secreción de la gonadotropina coriónica equina (eCG), la cual tiene una función similar a la LH y permite la formación de cuerpos lúteos accesorios (1).

CONCLUSIONES

En este estudio sobre la gestación temprana —el primero realizado en yeguas CC por medio de ultrasonografía— se analizó la aparición de la vesícula embrionaria y su tasa de crecimiento y desarrollo;

además, se analizaron los niveles de P4 plasmática y su relación con el CL.

Se debe medir la vesícula embrionaria desde el momento en que se observa por primera vez y en las siguientes revisiones, ya que esta debe crecer progresivamente entre una revisión y otra; cuando esto no ocurre, es posible que la yegua presente mortalidad embrionaria.

El diagnóstico de preñez se puede realizar entre los días 9 y 12 posovulación, teniendo en cuenta que se deben hacer chequeos frecuentes para confirmar el crecimiento de la vesícula y evitar confusiones con quistes endometriales. La mitad de las vesículas embrionarias se encuentra en el cuerpo uterino al momento del diagnóstico de preñez.

La tasa de crecimiento de la vesícula embrionaria es más alta durante los primeros 18 días de la gestación, y cambia constantemente de ubicación dentro del útero hasta el momento de la fijación entre los días 13 y 19 posovulación.

Entre los días 18 y 24 posovulación es posible observar el embrión en el aspecto ventral de la vesícula embrionaria; el embrión debe ascender de forma paulatina hacia la parte media y finalmente hacia la parte dorsal dentro del amnios.

El latido cardíaco del embrión se puede detectar entre los días 21 y 26 posovulación, y es un confiable indicador de viabilidad embrionaria.

Los parámetros de mayor importancia en el diagnóstico y seguimiento de la gestación en la yegua por medio de ultrasonido son el latido cardíaco, el crecimiento y la ubicación del embrión dentro de la vesícula. No ocurre igual con la medición de los niveles plasmáticos de P4 y del diámetro del CL dado que no hay cambios relevantes y tanto la

concentración de P4 como el tamaño del CL permanecen relativamente constantes y sin variaciones notorias posteriores al día 12 posovulación y hasta el día 40 de la gestación.

El uso del ultrasonido es útil para realizar el diagnóstico de preñez e imprescindible para hacer el seguimiento de la gestación temprana porque permite monitorear el crecimiento y la viabilidad de la vesícula embrionaria durante este periodo crítico de la preñez. Aunque el ultrasonido puede ayudar a estimar la edad gestacional, lo más conveniente es conocer la fecha de la ovulación para evitar discrepancias entre lo encontrado y los valores de referencia reportados en la literatura en cuanto al desarrollo de la vesícula embrionaria.

AGRADECIMIENTOS

A la Universidad Nacional de Colombia por la financiación parcial de esta investigación. Al Laboratorio de Hormonas de la Universidad Nacional de Colombia por permitir el procesamiento y lectura de las muestras. A Fedequinas por la ayuda en la financiación de este trabajo. A los diferentes criaderos equinos que prestaron sus animales para este estudio.

REFERENCIAS

- Allen WR. Fetomaternal interactions and influences during equine pregnancy. *Reproduction* 2001;121:513-527.
- Ginther OJ. Equine pregnancy: physical interactions between the uterus and conceptus. *Proceedings of the Annual Convention of the American Association of Equine Practitioners (AAEP)* 1998;44:73-104.
- Spencer TE, Burghardt RC, Johnson GA, Bazer FW. Conceptus signals for establishment and maintenance of pregnancy. *Anim Reprod Sci* 2004;82-83:537-550.
- Sharp DC. The early fetal life of the equine conceptus. *Anim Reprod Sci* 2000;60-61:679-689.
- Ginther OJ. *Ultrasonic Imaging and Animal Reproduction: Horses. Book 2.* Wisconsin: Equiservices Publishing; 1995.
- Gastal MO, Gastal EL, Kot K, Ginther OJ. Factors related to the time of fixation of the conceptus in mares. *Theriogenology* 1996;46:1171-1180.
- Griffin PG, Ginther OJ. Effects of the embryo on uterine morphology and function in mares. *Anim Reprod Sci* 1993;31:311-329.
- Stout TAE, Allen WR. Role of prostaglandins in intrauterine migration of the equine conceptus. *Reproduction* 2001;121:771-775.
- Ginther OJ. Fixation and orientation of the early equine conceptus. *Theriogenology*. 1983a;19(4):613-623.
- Ginther OJ. Mobility of the early equine conceptus. *Theriogenology* 1983b;19(4):603-611.
- Vanderwall DK, Squires EL, Brinsko SP, McCue PM. Diagnosis and management of abnormal embryonic development characterized by formation of an embryonic vesicle without an embryo in mares. *J Am Vet Med Assoc* 2000;217(1):58-63.
- Papa FO, Lopes MD, Alvarenga MA, Meira C, Luizotto MCR, Langoni H, et ál. Early embryonic death in mares: clinical and hormonal aspects. *Braz J Vet Res Anim Sci* 1998; 35(4):170-173.
- Ginther OJ, Bergfelt DR, Leith GS, Scraba ST. Embryonic loss in mares: incidence and ultrasonic morphology. *Theriogenology* 1985;24(1):73-86.
- Ideam, Instituto de Hidrología, Meteorología y Estudios Ambientales de Colombia. Atlas Climatológico de Colombia. Parte III, Aspectos Departamentales [Internet]. Colombia: Centro de documentación e Información científico técnica; 2005. Disponible en: <https://documentacion.ideam.gov.co/openbiblio/Bvirtual/019711.htm>.
- Ideam, Instituto de Hidrología, Meteorología y estudios ambientales de Colombia. El medio ambiente en Colombia. Capítulo 7, Ecosistemas [In-

- ternet]. Colombia: Centro de documentación e Información científico técnica; 2001. Disponible en: <https://documentacion.ideam.gov.co/openbiblio/Bvirtual/000001/cap7.pdf>.
16. Samper JC, Pycock JF. The normal female reproductive system. The normal uterus in estrus. In: *Current Therapy in Equine Reproduction*. Missouri: Saunders Elsevier; 2007. pp. 32-35.
 17. Cuervo-Arango J, Aguilar J, Newcombe JR. Effect of type of semen, time of insemination relative to ovulation and embryo transfer on early equine embryonic vesicle growth as determined by ultrasound. *Theriogenology* 2009;71:1267-1275.
 18. Ferraz LES, Vicente WRR, Ramos PRR. Progesterone and estradiol 17-b concentration, and ultrasonic images of the embryonic vesicle during the early pregnancy in Thoroughbred mares. *Arq Bras Med Vet Zootec* 2001;53(4):1-7.
 19. Ley WB, Lessard P, Bowen JM. Variability in equine embryonic vesicle diameter detected by ultrasonography. *Equine Veterinary Sci* 1988;8(1):72-73.
 20. Davies Morel MCG, Newcombe JR, Swindlehursta JC. The effect of age on multiple ovulation rates, multiple pregnancy rates and embryonic vesicle diameter in the mare. *Theriogenology* 2005; 63:2482-2493.
 21. Allen WR. The physiology of early pregnancy in the mare. *Proceedings of the Annual Convention of the American Association of Equine Practitioners (AAEP)* 2000; 46:338-354.
 22. Escobar F, Hernández A. Vascularización, crecimiento alantocoriónico y ubicación del embrión durante la implantación en la vaca. *Rev Med Vet Zoot* 1996;44(1):7-11.
 23. Gaviria MT, Hernández A. Morphometry of implantation in sheep. I. Trophoblast attachment, modification of the uterine lining, conceptus size and embryo location. *Theriogenology* 1994;41(5):1139-1149.
 24. Pycock JF. The Pregnant mare: Diagnosis and Management. *Pregnancy Diagnosis in the mare*. In: *Current Therapy in Equine Reproduction*. Missouri: Saunders Elsevier; 2007. pp. 335-342.
 25. Amer HA, Shawki G, Ismail R. Profile of steroid hormones during oestrus and early pregnancy in Arabian mares. *Slov Vet Res* 2008;45(1):25-32.