

January 2013

Carcinoma tubulopapilar de glándula mamaria en un felino: reporte de caso

Carmenza Janneth Benavides Melo
Universidad de Nariño, benavidesmelo@gmail.com

Carlos Alberto Chaves Velásquez
Universidad de Nariño, carlosalberto319@hotmail.com

Jhon Eduard Montenegro Lagos
Unidad Clínica Veterinaria Mundo Animal, jemvet@hotmail.com

Follow this and additional works at: <https://ciencia.lasalle.edu.co/mv>

Citación recomendada

Benavides Melo CJ, Chaves Velásquez CA y Montenegro Lagos JE. Carcinoma tubulopapilar de glándula mamaria en un felino: reporte de caso. *Rev Med Vet.* 2013;(26): 123-132. doi: <https://doi.org/10.19052/mv.714>

This Artículo de Investigación is brought to you for free and open access by the Revistas científicas at Ciencia Unisalle. It has been accepted for inclusion in Revista de Medicina Veterinaria by an authorized editor of Ciencia Unisalle. For more information, please contact ciencia@lasalle.edu.co.

Carcinoma tubulopapilar de glándula mamaria en un felino: reporte de caso

Carmenza Janneth Benavides Melo¹ / Carlos Alberto Chaves Velásquez² /
Jhon Eduard Montenegro Lagos³

Resumen

Los tumores mamaros en felinos ocupan el tercer lugar en frecuencia después de los tumores de piel y linfomas, equivalente al 12 % de presentación del total de neoplasias en felinos y al 17 % en gatas; sin embargo, en la práctica de pequeños animales la remisión y el diagnóstico histopatológico es considerablemente menor, a diferencia de lo que ocurre en los caninos, donde los tumores mamaros y de piel representan la principal neoplasia remitida y diagnosticada en el laboratorio. En el presente artículo se reporta el caso de un felino hembra de raza siamés, de nueve años de edad, atendido en una clínica particular. La paciente presentó una masa localizada en la glándula mamaria abdominal de aproximadamente 2 cm de diámetro, color rojizo, consistencia firme y secreción serosa, con un tiempo de evolución estimado de un mes, la cual fue retirada a través de una mastectomía parcial. La muestra fue fijada en formol bufferado al 10 %, y procesada para análisis histopatológico, en el laboratorio de patología de la Universidad de Nariño, mediante la técnica de hematoxilina y eosina de rutina. Adicionalmente se le realizó una coloración diferencial de ácido peryódico de Schiff (PAS) y un marcador inmunohistoquímico receptor de estrógeno (ER), el cual fue negativo. De esta manera se diagnosticó como carcinoma tubulopapilar en glándula mamaria, siendo el primer caso reportado de esta patología en el departamento de Nariño.

Palabras clave: gato, glándula mamaria, neoplasia.

1 Médica veterinaria. Esp. Docente, Departamento de Salud Animal, Grupo de Investigación en Medicina Interna y Farmacología Veterinaria (Mifarvet), Universidad de Nariño, Pasto, Colombia. ✉ benavidesmelo@gmail.com

2 Médico veterinario. Esp.(c). Docente, Departamento de Salud Animal, Grupo de Investigación en Medicina Interna y Farmacología Veterinaria (Mifarvet), Universidad de Nariño, Pasto, Colombia. ✉ cachavesv@unal.edu.co

3 Médico veterinario. Práctica privada en clínica y cirugía de pequeños animales. Unidad Clínica Veterinaria Mundo Animal, Pasto, Colombia. ✉ jemvet@hotmail.com

Cómo citar este artículo: Benavides Melo CJ, Chaves Velásquez CA, Montenegro Lagos JE. Carcinoma tubulopapilar de glándula mamaria en un felino: reporte de caso. Rev Med Vet. 2013;(26):123-132.

Tubulopapillary Carcinoma of Mammary Gland in a Cat: A Case Report

Abstract

Mammary tumors in felines rank third in frequency after skin tumors and lymphoma, equivalent to 12% of the total cases of neoplasia in felines and 17% in female cats; however, remission and histopathological diagnosis in small animal practice is considerably lower, unlike what happens with canines, where mammary and skin tumors are the main cases of remission and diagnosed neoplasia in laboratories. This paper reports the case of a nine-year-old female Siamese cat that was treated at a private clinic. The patient had a mass located in the abdominal mammary gland of about 2 cm in diameter, of a reddish color, firm consistency and serous secretion, with an estimated evolution time of one month, removed through partial mastectomy. The sample was fixed in buffered formalin at 10% and processed for histopathological analysis at the pathology laboratory of the University of Nariño, using routine hematoxylin and eosin. In addition, it underwent a Periodic acid-Schiff (PAS) differential staining and an immunohistochemical marker estrogen receptor (ER), which tested negative. Thus, it

was diagnosed with tubulopapillary carcinoma in mammary gland, this being the first reported case of this disease in the Department of Nariño.

Keywords: Cat, mammary gland, neoplasia.

Carcinoma tubulopapilar de glândula mamária em um felino: relatório de caso

Resumo

Os tumores mamários em felinos ocupam o terceiro lugar em frequência depois dos tumores de pele e linfomas, equivalente a 12 % de apresentação do total de neoplasias em felinos e a 17 % em gatas; contudo, na prática de pequenos animais a remissão e o diagnóstico histopatológico é consideravelmente menor, à diferença do que ocorre nos caninos, nos quais os tumores mamários e de pele representam a principal neoplasia remitida e diagnosticada no laboratório. Neste artigo relata-se o caso de um felino, fêmea, da raça siamês, de nove anos de idade, atendido em uma clínica particular. A paciente apresentou uma massa localizada na glândula mamária abdominal de aproximadamente 2 cm de diâmetro, avermelhada, de consistência firme e secreção serosa, com um tempo de evolução estimado de um mês, a qual foi retirada através de uma mastectomia parcial. A amostra foi fixada em formol bufferado a 10 %, e processada para análise histopatológica, no laboratório de patologia da Universidade de Nariño, mediante a técnica de hematoxilina e eosina de rotina. Adicionalmente, realizou-se uma coloração diferencial de ácido periódico de Schiff (PAS) e um marcador imunohistoquímico receptor de estrógeno (ER), que foi negativo. Desta maneira diagnosticou-se como carcinoma túbulo-papilar em glândula mamária, sendo o primeiro caso relatado desta patologia no Estado de Nariño.

Palavras chave: gato, glândula mamária, neoplasia.

INTRODUCCIÓN

Los tumores mamarios son el tercer tipo más frecuente de tumor en el gato, después de las neoplasias de tipo hematopoyético y de piel (1,2). La incidencia de este tipo de tumores en el gato es menor en comparación con lo visto en seres humanos y caninos; sin embargo corresponde a cerca del 17 % de las neoplasias en hembras. También se han reportado casos en felinos machos, siendo su frecuencia entre el 1 y 5 %. En contraste con humanos y perros, la frecuencia de neoplasias mamarias corresponde por lo menos al 85 % de los tumores malignos (1).

Se reporta una mayor incidencia en gatos de raza siamés, donde el riesgo es dos veces mayor que otras razas para el desarrollo de neoplasias mamarias. Este tipo de tumores ha sido reportado desde los nueve meses hasta los veintitrés años de edad pero su frecuencia de presentación es mayor entre los diez y los doce años (1,3).

La influencia hormonal está involucrada en la patogénesis de los tumores mamarios en gatos. Se ha observado que gatas ovariectomizadas antes de los seis meses de edad muestran efectos protectores evidenciados en una reducción hasta de siete veces el riesgo de desarrollar cáncer ma-

mario, comparado con gatas intactas (4), Adicionalmente se han identificado retrovirus tipo A y tipo C en carcinomas mamaros felinos, pero su papel en la patogenésis aún no ha sido establecido (3,5). Se ha documentado una fuerte asociación con tratamientos de progestágenos o estrógenos sintéticos (1) y se ha demostrado una posible dependencia de los tumores a hormonas esteroidales en estudios inmunohistoquímicos. La positividad a receptores de progesterona sugiere un posible rol de esta hormona en el crecimiento temprano tumoral en gatas, y la inmunomarcación a receptores de estrógeno está relacionada con el fenotipo y el comportamiento agresivo de algunos carcinomas de tipo invasivo (4).

Entre el 85 y el 93 % de los tumores felinos mamaros histológicamente son de comportamiento maligno, de los cuales más del 80 % presenta metástasis a linfonodos, pulmón, pleura, hígado, diafragma, glándula adrenal y riñones. En gatos, más del 80 % de los tumores mamaros son carcinomas y los restantes corresponden principalmente a fibroadeno-

mas, hiperplasias lobulares e hiperplasia fibroepitelial (1,3,6).

Morfológicamente los tumores malignos se clasifican como tubulares, papilares, sólidos y cribiformes, ya sean únicamente de componente epitelial, tipo simple o complejos, con componente epitelial o mioepitelial (poco comunes) (7); sin embargo, pueden encontrarse combinaciones de los diferentes tipos histológicos en una lesión.

Los sarcomas, los carcinomas de células escamosas y los carcinomas mucinosos son tumores malignos menos comunes. Entre las neoplasias benignas se incluyen los adenomas simples o complejos y fibroadenomas, así como diferentes tipos de hiperplasia entre las cuales están la hiperplasia ductal, la hiperplasia lobular y la hiperplasia fibroepitelial.

Los factores pronósticos para el desarrollo, la recurrencia y la sobrevivencia de tumores felinos mamaros son: el tamaño del tumor, la técnica quirúrgica empleada y el grado histológico (tabla 1) (2,3,8,9).

Tabla 1. Criterios de graduación histológica en carcinomas mamaros caninos y felinos

Característica	Puntaje
1) Formación de túbulos	Un punto: si es bien marcada la formación de túbulos; tres puntos: si hay escasa formación de túbulos (1 2 3).
2) Hiperchromatismo y mitosis	Un punto: si únicamente hay una figura mitótica hiperchromática; dos puntos: si hay dos o tres figuras mitóticas por campo a 400X; tres puntos si el número es mayor (1 2 3).
3) Tamaño y forma irregular del núcleo	Un punto: si el núcleo es de tamaño uniforme, forma y tinción; tres puntos: si el pleomorfismo es marcado (1 2 3).
Evaluar cada característica y la suma de los puntajes determina el grado de malignidad.	3-5 grado I: bien diferenciado. 6-7 grado II: moderadamente diferenciado 8-9 grado III: pobremente diferenciado

Fuente: Misdorp (2); Goldschmidt, Peña, Rasotto y Zappulli (10).

Se ha reportado que gatos con tumores mayores a 3 cm de diámetro tienen un promedio de vida de cuatro a doce meses; con tumores de 2-3 cm de diámetro, de quince a veinticuatro meses, y tumores menores a 2 cm de diámetro, un promedio mayor

de tres años, por lo que es recomendable un diagnóstico temprano y un tratamiento agresivo (2,11).

El objetivo del presente reporte es describir un caso de carcinoma tubulopapilar grado dos en glándula

mamaria, en un felino siamés de nueve años en la ciudad de San Juan de Pasto (Colombia).

DESCRIPCIÓN DEL CASO

En mayo de 2012 fue presentada a una clínica veterinaria particular en San Juan de Pasto un felino hembra de raza siamés de nueve años de edad y 4 kg de peso (figura 1). El propietario reportó la presencia de una masa irregular, en la glándula mamaria abdominal izquierda, con un tiempo de evolución de un mes aproximadamente, aunque su crecimiento fue más evidente en la última semana. En el examen clínico no se detectan otras alteraciones, por lo que se decide realizar mastectomía parcial y ovariectomía, para lo cual se envía la masa para estudio histopatológico. La paciente presenta una recuperación satisfactoria y no se registraron complicaciones posquirúrgicas.

Descripción macroscópica

En formalina bufferada se remite al laboratorio de patología de la Universidad de Nariño un fragmento de 3 × 2,5 × 1,5 cm de superficie irregular, con piel y pelo en una de sus caras y de color pardo.

Presenta consistencia firme al corte y evidencia de múltiples áreas blanquecinas distribuidas al azar.

Descripción microscópica

En el tejido remitido se observó un crecimiento celular de tipo neoplásico de origen epitelial organizado a manera de lóbulos; algunos de ellos productivos, los cuales formaban múltiples estructuras tubulares con presencia de proyecciones de tipo papilar y áreas de diferenciación ductal bien delimitadas en algunos focos y pobremente diferenciadas en otras regiones, separadas por abundante cantidad de estroma de tejido conectivo. La proliferación celular presentó un patrón de crecimiento expansivo que afecta la dermis superficial y la profunda; adicionalmente, se evidenció la compresión de las paredes de algunos vasos sanguíneos. Las células eran de forma redondeada, algunas de ellas de aspecto vacuolado, citoplasma de moderado tamaño, núcleos de gran tamaño de ubicación central y nucléolos evidentes en algunas células. Se evidenció moderado pleomorfismo celular, anisocitosis y megalocitosis. Moderado pleomorfismo nuclear, severa megalocariosis y leve anisocariosis. Se contabilizaron siete figuras mitóticas en diez campos al azar a 400X.

Figura 1. Felino remitido a la Unidad Clínica Veterinaria Mundo Animal, Pasto, Colombia



Fuente: Unidad Clínica Veterinaria Mundo Animal, Pasto, Colombia.

Teniendo en cuenta la clasificación propuesta por Meuten y la Organización Mundial de la Salud (tabla 1), se catalogó como un carcinoma tubulopapilar, con diferenciación ductal grado II, al cual se le realizó una coloración diferencial ácido peryó-

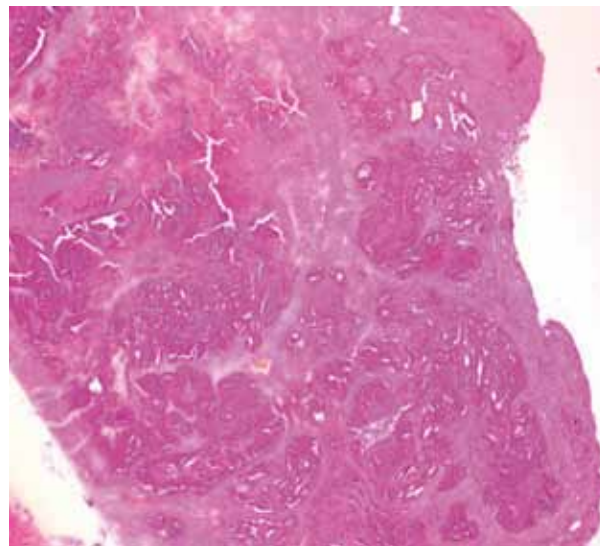
dico de Schiff (PAS) con el fin de confirmar o descartar el componente mucinoso y evaluar la integridad de las membranas basales, y adicionalmente un marcador para inmunohistoquímica (receptor de estrógeno) para concluir el caso.

Figura 2. Apariencia macroscópica del tejido remitido para evaluación histopatológica



Fuente: Laboratorio de Patología, Universidad de Nariño.

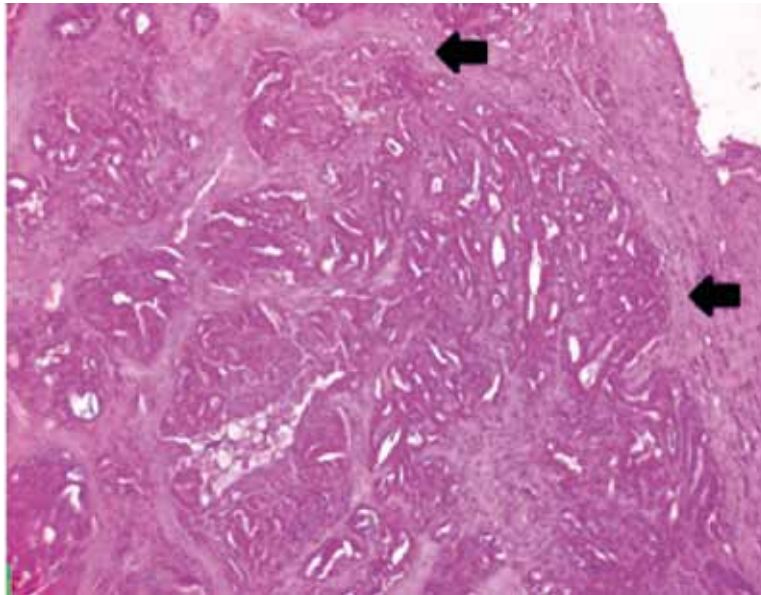
Figura 3. Patrón de crecimiento del carcinoma tubulopapilar mamario



Aspecto histológico del carcinoma tubulopapilar mamario. Nótese el patrón de crecimiento de tipo expansivo H-E 4X

Fuente: Laboratorio de Patología, Universidad de Nariño.

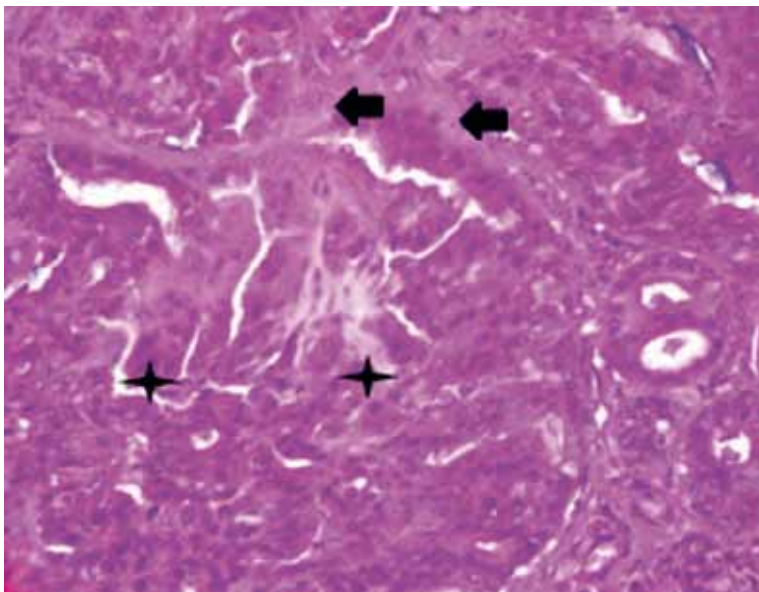
Figura 4. Organización del carcinoma tubulopapilar mamario



Proyecciones de tipo papilar rodeadas por estroma de abundante tejido conectivo (flechas) y depósitos de material eosinofílico. H-E 10X

Fuente: Laboratorio de Patología, Universidad de Nariño.

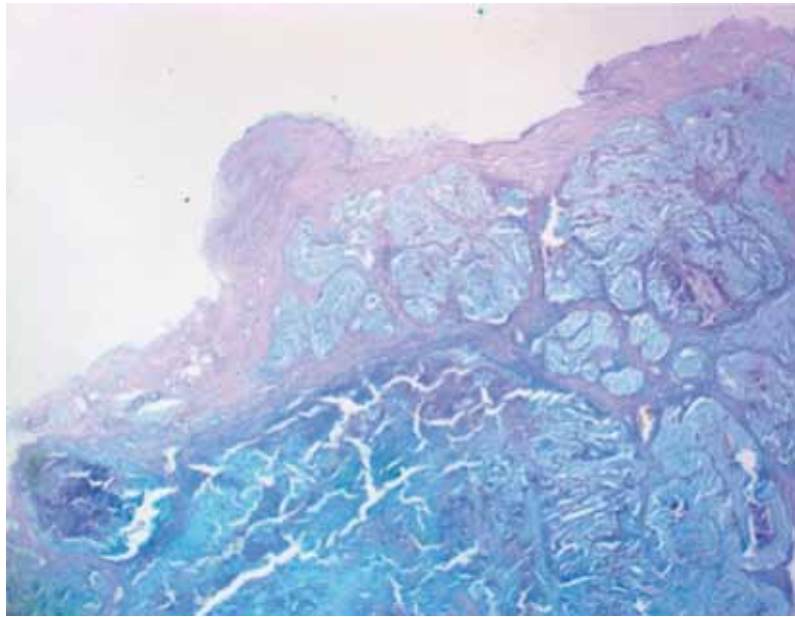
Figura 5. Morfología celular del carcinoma tubulopapilar mamario



Evidencia de estroma de tipo conectivo (flechas), presencia de proyecciones de tipo papilar (asterisco), moderado pleomorfismo celular y nuclear y diferenciación ductal del tejido. H-E 40X.

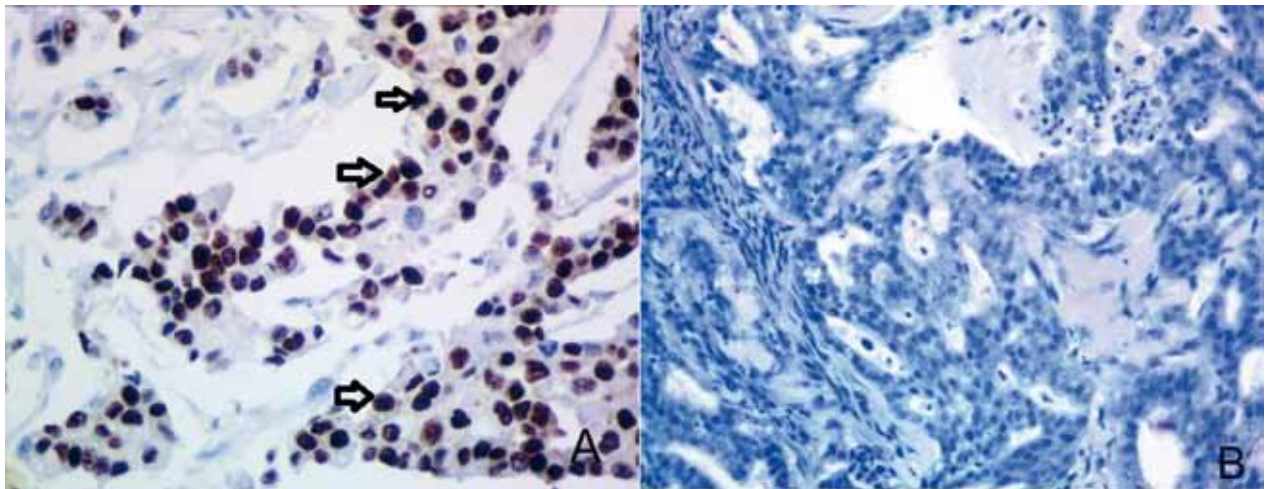
Fuente: Laboratorio de Patología Universidad de Nariño.

Figura 6. Tinción histoquímica diferencial



Coloración de PAS negativo a componente secretorio (4X).
Fuente: Laboratorio de Patología, Universidad de Nariño.

Figura 7. Inmunomarcación del carcinoma tubulopapilar mamario



Inmunohistoquímica (40X). Marcador ER (receptor de estrógeno).
Fotomicrografía: A) control positivo (flechas); B) no se evidencia inmunomarcación.
Fuente: Laboratorio de Patología, Universidad de Nariño.

DISCUSIÓN

Los carcinomas mamarios felinos son el tercer tipo de tumor más frecuente. Alcanzan el 17 % de los tumores en hembras, de los cuales los de comportamiento maligno presentan una relación de 4:1 a 9:1, respecto a tumores de comportamiento benigno. Por consiguiente, presentan un pronóstico desfavorable y tendencia a recurrencia y metástasis (9).

La descripción histopatológica del componente epitelial de este tipo de neoplasias se caracteriza por la formación de estructuras sólidas y cordones, así como por la disposición a manera de estructuras papilares y tubulares (7), coincidiendo con lo encontrado en el caso.

Los carcinomas felinos mamarios comúnmente son agresivos y el intervalo entre la detección del tumor y la muerte de los pacientes varía entre 6-12 meses. La causa de la muerte en la mayoría de gatos es consecuencia de metástasis asociada a recurrencia de tumores (61 %); y la localización más frecuentemente documentada es en pulmones (76 %) y pleura (40 %) (2,4,12).

La mastectomía parcial reduce la recurrencia local pero no incrementa el tiempo de supervivencia de los pacientes. Las mastectomías radicales bilaterales muestran una supervivencia de 917 días; mastectomías regionales evidencian una supervivencia de 428 días, y en mastectomías unilaterales la supervivencia es de 348 días (1,3). Para este caso el no considerar realizar un abordaje radical bilateral puede tener efectos negativos en el tiempo de supervivencia del paciente; sin embargo, en la coloración PAS aparentemente no se evidencia ruptura de láminas basales.

Tan solo el 33,3 % de carcinomas mamarios felinos presenta inmunorreacción positiva para el receptor de estrógeno. Todavía no se ha demostrado una clara correlación entre la baja expresión de receptores de estrógeno y un pronóstico desfavorable, y para el caso de tejidos mamarios felinos se evidencia una disminución en la positividad a receptores de estrógenos en tejidos aparentemente normales, tejidos con cambios displásicos y carcinomas invasivos (12-14), y únicamente una pequeña parte de las neoplasias malignas muestra inmunoreactividad escasa para el receptor de estrógeno, especialmente en la periferia de la lesión donde se localizan lóbulos con menores alteraciones patológicas. Por lo anterior, se sugiere que la carencia de reactividad en este caso constituye un factor pronóstico desfavorable que podría ser explicado con una positividad previa al receptor de estrógeno en estados iniciales de la enfermedad, la cual exhibió una progresiva disminución y pérdida durante su evolución a consecuencia del incremento en la agresividad del tumor. Sin embargo, hasta la fecha de publicación del reporte, la paciente no presenta signología clínica asociada a la neoplasia, ni evidencia de recurrencia o metástasis.

CONCLUSIONES

El presente reporte constituye el primer intento de confirmación diagnóstica con ayuda de marcadores inmunohistoquímicos en tumores mamarios felinos, lo cual puede ser de utilidad para el diagnóstico oncológico. Sin embargo, se requieren estudios inmunohistoquímicos específicos para establecer con precisión su viabilidad en la práctica de pequeños animales; de forma similar a como rutinariamente se emplean en medicina humana.

REFERENCIAS

1. Withrow S, Vail D. Tumor of the skin and subcutaneous Tissues. En: Small clinical oncology. 4a ed. Philadelphia: Saunders, Elsevier; 2007. pp. 629-634.
2. Misdorp W. Tumors of the mammary gland. En: Tumor in domestic animals. 4a ed. Ames: Iowa State Press; 2002. pp. 365-400.
3. Morris J, Dobson J. Small Animal Oncology. 1a ed. London: Blackwell Science; 2001. pp. 185-193.
4. Millanta F, Calandrella M, Bari G, Niccolini M, Vannozzi I, Poli A. Comparison of steroid receptor expression in normal, dysplastic, and neoplastic canine and feline mammary tissues. Research in Veterinary Science. 2005;(79):225-232.
5. Overley B, Frances S, Michael H. Goldschmidt, Dave Sherer and Karin U. Sorenmo. Association between Ovarihysterectomy and Feline Mammary Carcinoma. Journal of Veterinary Internal Medicine. 2005;19(4):560-563.
6. Ettinger J, Feldman E. Textbook of Veterinary Internal Medicine. Volume 2. 7a ed. Philadelphia: Elsevier Saunders; 2011.
7. Seixas F, Pires M, Lopes CA. Complex carcinomas of the mammary gland in cats: Pathological and immunohistochemical features. The Veterinary Journal. 2008;(176):210-215.
8. World Organization of Health (WHO). Histological Classification of Mammary Tumors of the Dog and Cat. Washington D.C: WHO; 1999. pp. 1-36.
9. Misdorp W, Else RW, Hellme'n E, Lipscomb TP. Histological classification of the dog and the cat. International Histological Classification of Tumours of the Domestic Animals. Geneva: World Organization of Health; 1999.
10. Goldschmidt M, Peña L, Rasotto R, Zappulli V. Classification and Grading of Canine Mammary Tumors. Vet Pathol. 2011;(48):117-131.
11. Ettinger J, Feldman E. Textbook of Veterinary Internal Medicine. Volume 2. 6a ed. Philadelphia: Elsevier Saunders; 2010. pp. 795-800.
12. Martín de las Mulas J, van Niel M, Millan Y, Blankensteinc MA, Van Milb F, Misdorp W. Immunohistochemical analysis of estrogen receptors in feline mammary gland benign and malignant lesions: comparison with biochemical assay. Domestic Animal Endocrinology. 2000;(18):111-125.
13. Millanta F, Calandrella M, Citi S, Della Santa D, Poli A. Overexpression of HER-2 in feline invasive mammary carcinomas: an immunohistochemical survey and evaluation of its prognostic potential. Veterinary Pathology. 2005;(42):30-34.
14. Maniscalco L, Iussich S, Martín de las Mulas J, Millán Y, Biolatti B, Sasaki N, Nakagawa T, de Maria R. Activation of AKT in feline mammary carcinoma: A new prognostic factor for feline mammary tumours. The Veterinary Journal. 2012;(191):65-71.

