

January 2014

Caracterización hematológica de hicoteas (*Trachemys callirostris* Gray, 1856) en Córdoba, Colombia

Juan Carrascal Velásquez
Universidad de Córdoba, jcvelasque@yahoo.com

Héctor Negrete Cartagena
Universidad de Córdoba, hncmvz2319@hotmail.com

César Rojano Bolaño
Universidad de Córdoba, c.rojanob@gmail.com

Gabriel Álvarez Otero
Universidad de Córdoba, galvarezmvz@gmail.com

Julio Chacón Pacheco
Universidad de Córdoba, jchacon_bio@hotmail.com

See next page for additional authors

Follow this and additional works at: <https://ciencia.lasalle.edu.co/mv>

Citación recomendada

Carrascal Velásquez J, Negrete Cartagena H, Rojano Bolaño C, Álvarez Otero G, Chacón Pacheco J y Linares Arias J. Caracterización hematológica de hicoteas (*Trachemys callirostris* Gray, 1856) en Córdoba, Colombia. *Rev Med Vet.* 2014;(28): 43-55. doi: <https://doi.org/10.19052/mv.3180>

This Artículo de Investigación is brought to you for free and open access by the Revistas científicas at Ciencia Unisalle. It has been accepted for inclusion in Revista de Medicina Veterinaria by an authorized editor of Ciencia Unisalle. For more information, please contact ciencia@lasalle.edu.co.

Caracterización hematológica de hicoteas (*Trachemys callirostris* Gray, 1856) en Córdoba, Colombia

Autor

Juan Carrascal Velásquez, Héctor Negrete Cartagena, César Rojano Bolaño, Gabriel Álvarez Otero, Julio Chacón Pacheco, and Juan Linares Arias

Caracterización hematológica de hicoteas (*Trachemys callirostris* Gray, 1856) en Córdoba, Colombia*

Juan Carrascal Velásquez¹ / Héctor Negrete Cartagena² / César Rojano Bolaño³ / Gabriel Álvarez Otero⁴ / Julio Chacón Pacheco⁵ / Juan Linares Arias⁶

* Centro de Investigaciones Universidad de Córdoba-CIUC

1 Médico veterinario zootecnista, MSc. Departamento de Ciencias Pecuarías, Facultad de Medicina Veterinaria y Zootecnia, Universidad de Córdoba, Montería, Colombia.

✉ jvelasque@yahoo.com

2 Médico veterinario zootecnista. Universidad de Córdoba, Montería, Colombia.

✉ hncmvz2319@hotmail.com

3 Médico veterinario zootecnista. Universidad de Córdoba, Montería, Colombia. Proyecto de conservación de hormigueros del Caribe colombiano.

✉ c.rojanob@gmail.com

4 Médico veterinario zootecnista. Universidad de Córdoba, Montería, Colombia. Proyecto de conservación de hormigueros del Caribe colombiano.

✉ galvarezmvz@gmail.com

5 Biólogo. Departamento de Biología, Facultad de Ciencias Básicas, Universidad de Córdoba, Montería, Colombia.

✉ jchacon_bio@hotmail.com

6 Médico veterinario zootecnista, MSc. Departamento de Biología, Facultad de Ciencias Básicas, Universidad de Córdoba, Montería, Colombia.

✉ jlinarias@yahoo.es

Cómo citar este artículo: Carrascal Velásquez J, Negrete Cartagena H, Rojano Bolaño C, Álvarez Otero G, Chacón Pacheco J, Linares Arias J. Caracterización hematológica de hicoteas (*Trachemys callirostris* Gray, 1856) en Córdoba, Colombia. Rev Med Vet. 2014;(28):43-55.

Resumen

Se recolectaron 69 muestras de *Trachemys callirostris* en condiciones *ex situ* e *in situ*, para determinar sus parámetros hematológicos, comparar estos valores (considerando sexo, edad y condición) y establecer la morfología de sus células. A los animales se les extrajo sangre de la vena yugular. Se determinaron hematocrito, concentración de hemoglobina, recuentos total de eritrocitos, leucocitos y trombocitos e índices eritrocitarios (volumen corpuscular medio, hemoglobina corpuscular media y concentración de hemoglobina corpuscular media). En extendidos sanguíneos se realizaron el conteo diferencial de leucocitos y la descripción de la morfología de las células encontradas. Los valores promedio encontrados para todos los individuos fueron: hematocrito ($29,9\% \pm 5,1$), hemoglobina ($4,0 \pm 1,0$ g/dl), VCM ($327 \pm 15,3$ fl), HCM ($45 \pm 17,5$ pg), CMHC ($14 \pm 6\%$), conteo total de trombocitos ($15,0 \pm 5,4 \times 10^3$ μ L), conteo total de eritrocitos ($0,92 \times 10^6$ / μ L $\pm 0,12$), conteo total de leucocitos ($12,10 \pm 5,0 \times 10^3$ μ L). Al aplicar el análisis de varianza se encontró que no existe diferencia estadísticamente significativa ($p < 0,05$) entre *Trachemys callirostris* de distintos pesos (500 a 2000 g). Sin embargo, existen diferencias significativas ($p < 0,05$) y altamente significativas ($p < 0,01$) de la mayoría de las variables hematológicas entre sexos y entre hicoteas mantenidas en condición *in situ* y *ex situ*. De esta forma, las diferencias encontradas entre individuos, dependiendo su peso, sexo y condición de mantenimiento (*in situ* o *ex situ*), sirven como referencia para el establecimiento de protocolos de manejo de la especie en cautiverio.

Palabras clave: eritrocitos, hematología, leucocitos, *Trachemys callirostris*, trombocitos.

Hematological Characterization of Hicotea Turtles (*Trachemys callirostris* [Gray, 1856]) in Córdoba (Colombia)

Abstract

69 samples from *Trachemys callirostris* were collected *in situ* and *ex situ*, to determine their hematological parameters, to compare these values (considering sex, age, and condition), and to establish the morphology of their cells. Blood was collected from the jugular vein of the animals. Hematocrit, hemoglobin concentration, total counts of erythrocytes, leukocytes and thrombocytes, and red cell indices were determined (mean corpuscular volume, mean corpuscular hemoglobin, and mean corpuscular hemoglobin concentration). Differential leukocyte count was performed, and the morphology of cells found in blood smears was described. The average values found for all individuals were: hematocrit ($29.9\% \pm 5.1$), hemoglobin (4.0 ± 1.0 g/dl), MCV (327 ± 15.3 fL), MCH (45 ± 17.5 pg), MCHC ($14 \pm 6\%$), total count of thrombocytes ($15.0 \pm 5.4 \times 10^3$ μ L), total count of erythrocytes (0.92×10^6 / μ L ± 0.12), and total count of leukocytes ($12.10 \pm 5.0 \times 10^3$ μ L). Analysis of variance showed

no statistically significant difference ($p < 0.05$) between *Trachemys callirostris* of different weights (500 to 2000 g). Nevertheless, it showed significant ($p < 0.05$) and highly significant differences ($p < 0.01$) for most hematologic variables between sexes and hikotaes turtles maintained *in situ* and *ex situ*. Thus, differences found between individuals, depending on weight, sex and condition of maintenance (*in situ* or *ex situ*), serve as a reference to establish protocols for maintaining turtles in captivity.

Keywords: erythrocytes, hematology, leukocytes, *Trachemys callirostris*, thrombocytes.

Caracterização hematológica de hikotaes (*Trachemys callirostris* [Gray, 1856]) em Córdoba, na Colômbia

Resumo

Coletaram-se 69 amostras de *Trachemys callirostris* em condições *ex situ* e *in situ*, para determinar seus parâmetros hematológicos, comparar estes valores (considerando sexo, idade e condição) e estabelecer a morfologia de suas células. Aos animais lhes foi extraído sangue da veia jugular. Determinara-se hematócrito, concentração de hemoglobina, recontagens total de eritrócitos, leucócitos e trombócitos e índices eritrocitários (volume corpuscular médio, hemoglobina corpuscular média e concentração de hemoglobina corpuscular média). No sangue estendido foi realizada a contagem diferencial de leucócitos e a descrição da morfologia das células encontradas. Os valores médios encontrados para todos os indivíduos foram: hematócrito ($29,9 \pm 5,1$), hemoglobina ($4,0 \pm 1,0$ g/dl), VCM ($327 \pm 15,3$ fl), HCM ($45 \pm 17,5$ pg), CMHC (14 ± 6 %), contagem total de trombócitos ($15,0 \pm 5,4 \times 10^3 \mu\text{L}$), contagem total de eritrócitos ($0,92 \times 10^6 / \mu\text{L} \pm 0,12$), contagem total de leucócitos ($12,10 \pm 5,0 \times 10^3 \mu\text{L}$). Ao aplicar a análise de variância se encontrou que não existe diferença estatisticamente significativa ($p < 0,05$) entre *Trachemys callirostris* de diferentes pesos (500 a 2000 g). Porém, existem diferenças significativas ($p < 0,05$) e altamente significativas ($p < 0,01$) da maioria das variáveis hematológicas entre sexos e entre hikotaes mantidas em condição *in situ* e *ex situ*. Desta forma, as diferenças encontradas entre indivíduos, dependendo seu peso, sexo e condição de manutenção (*in situ* ou *ex situ*), servem como referência para o estabelecimento de protocolos de manejo da espécie em cativeiro.

Palavras chave: eritrócitos, hematologia, leucócitos, *Trachemys callirostris*, trombócitos.

INTRODUCCIÓN

La hikota (*Trachemys callirostris* Gray, 1856) es una especie de tortuga continental, endémica del norte de Suramérica, con dos subespecies reconocidas: *Trachemys callirostris callirostris*, en el norte de Colombia, y *Trachemys callirostris chichiriviche*, al oeste de la costa venezolana (1). En Colombia se distribuye desde el occidente del golfo de Urabá hasta el departamento de La Guajira. En el depar-

tamento de Córdoba se encuentra en 23 de los 28 municipios que lo conforman (2).

Actualmente *T. callirostris* es una de las tortugas más explotadas en Colombia (3). Sin embargo, no se encuentra en los apéndices de la Convención sobre el Comercio Internacional de Especies Amenazadas de Fauna y Flora Silvestres (CITES) (1). La hikota presenta una fuerte presión de cacería, sobre todo por su uso como fuente de proteína fácilmente asequible;

la carne, el hígado, los huevos y los folículos ováricos son demasiado apreciados por su buen sabor (4). Además, las crías son vendidas en grandes cantidades como mascotas en las principales ciudades de Colombia (3). En algunas regiones de Colombia las poblaciones de esta especie han sido prácticamente extinguidas, debido a la sobreexplotación, y en otras, el número de individuos se ha visto disminuido de forma considerable (1). Con el fin de controlar el tráfico ilegal de la especie, las autoridades ambientales han promovido los decomisos de grandes volúmenes de individuos, que son llevados a centros de conservación *ex situ*. En estos lugares, por las condiciones de estrés y salubridad, se produce la muerte de un gran número de especímenes (5).

Para conocer el estado sanitario real de las poblaciones sometidas a condiciones estresantes como la extracción de su hábitat, hacinamiento, inanición o malnutrición, es necesario utilizar como herramienta la determinación de parámetros hematológicos por medio de un hemograma, el cual es el principal examen de evaluación del estado de salud de individuos, debido a su facilidad, economía y utilidad en la práctica clínica (6). Así mismo, es indispensable conocer las condiciones hemáticas, para la instauración acertada de procedimientos médicos que propendan a la recuperación y prevención de las diferentes patologías en los individuos (5). A pesar de esto, en el mundo es poca la información disponible sobre hematología en animales silvestres y en especial en reptiles (7,8).

En Colombia se han realizado algunos estudios hematológicos en las especies *Trachemys callirostris* (9), *Caretta caretta* (10) y *Chelonoidis carbonaria* (11). Debido a las pocas investigaciones realizadas en el campo de la hematología de quelonios en el país, en este trabajo se presentan los diferentes parámetros hemáticos y la morfometría de células sanguíneas de *T. callirostris* en condición *ex situ* e *in situ* en el departamento de Córdoba.

MATERIALES Y MÉTODOS

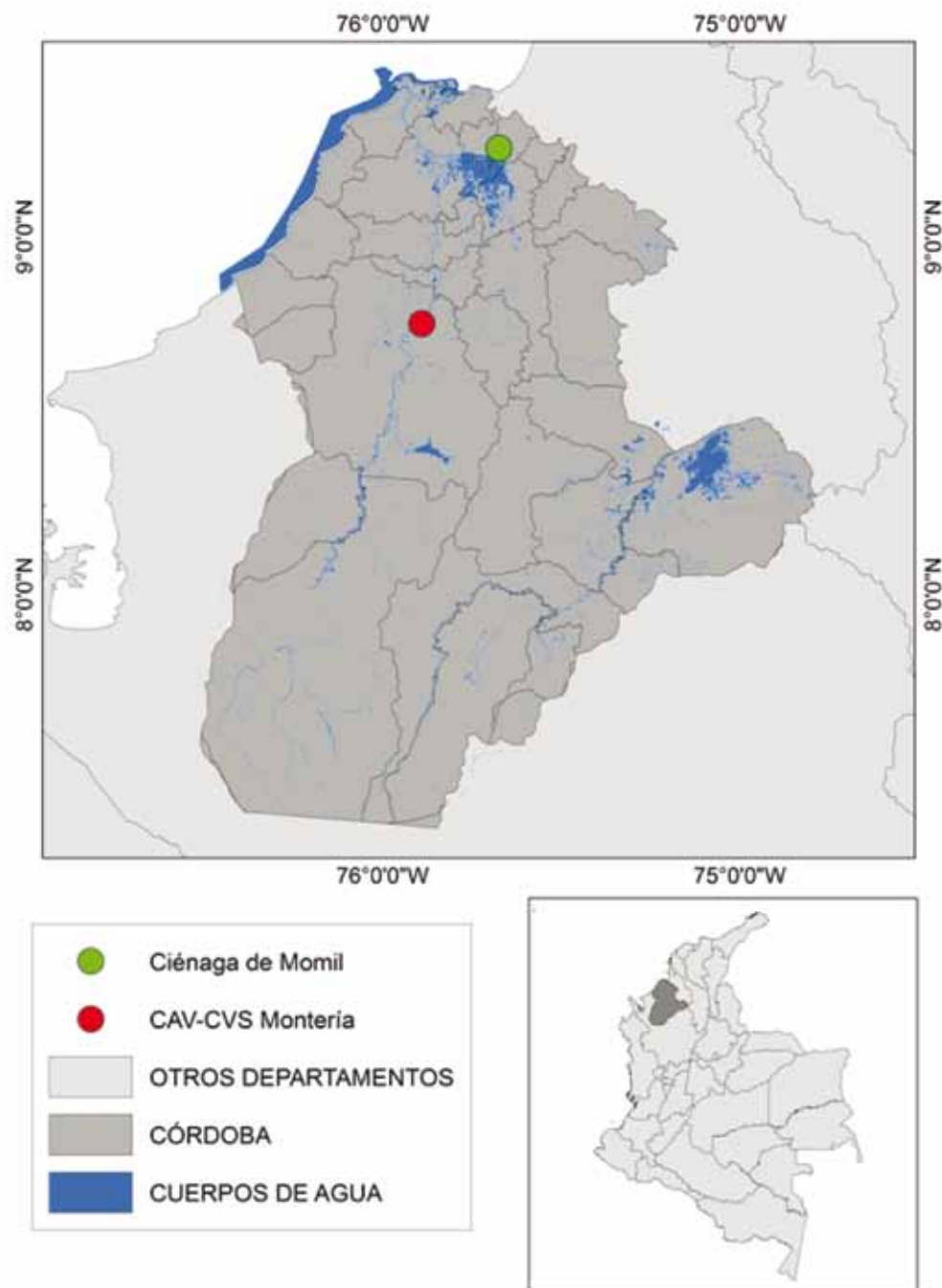
Área de estudio

El estudio se desarrolló entre los meses de febrero a mayo de 2010 en el departamento de Córdoba. Para las poblaciones en su estado natural, se trabajó en la ciénaga de Momil, ubicada al noreste del departamento, al sur de la zona urbana del municipio de Momil, Córdoba (9°14'53"N, 75°40'24"W). En cuanto a la población de hicoetas en cautiverio, se trabajó en el Centro de Atención y Valoración de Fauna Silvestre (CAV-CVS), con animales ingresados por decomisos preventivos en el departamento de Córdoba. El CAV se encuentra ubicado en Montería (8° 45'27" N, 75° 53'24" W), a 49 msnm, con temperatura promedio de 28 °C (figura 1).

Obtención de muestras

Los individuos fueron sedados utilizando una combinación de tiletamina-zolazepam (Zoletil®) en dosis de 4 mg/kg (12). Las muestras de sangre se tomaron por punción de vena yugular. Se extrajo un volumen de sangre no mayor al 10 % del peso vivo del animal (13). Inmediatamente después de la extracción, se procedió a realizar extendidos sanguíneos de punta de aguja y se colocó en tubos Vacutainer® con anticoagulante (heparina sódica). Las muestras obtenidas fueron conservadas en refrigeración (8-12 °C) y llevadas al Laboratorio Clínico Veterinario de la Facultad de Medicina Veterinaria y Zootecnia de la Universidad de Córdoba, dentro de las 4 h posteriores a la extracción. Para medir el hematocrito, se utilizó la técnica de microhematócrito (13). La determinación de la concentración total de hemoglobina se realizó por la técnica de cianometahemoglobina con reactivo de Drabkin, y fue leída en un espectrofotómetro con longitud de onda de 540 nm. Los índices eritrocitarios como volumen corpuscular medio (VCM), hemoglobina corpuscular media (HCM) y concentración de hemoglobina corpuscular media (CHCM) fueron calculados por las fórmulas convencionales (14). Para

Figura 1. Ubicación de las localidades de muestreo de hicoetas (*Trachemys callirostris*) en el departamento de Córdoba, Colombia



el recuento de eritrocitos totales y leucocitos totales, se utilizó el método directo de Natt y Herrick (8,15). Los extendidos sanguíneos se colorearon según el método de Wright, para la realización de la descripción morfológica de las células y el conteo diferencial de leucocitos.

Para la morfometría celular, se fotografiaron los distintos tipos de células sanguíneas con la ayuda de un microscopio de luz en objetivo de 100X con cámara fotográfica digital incorporada (Carl Zeiss, Axiostar Plus). Se midieron el área total de las células, el área del núcleo y el área del citoplasma. Para el caso de eritrocitos y plaquetas, fueron consideradas las medidas del largo y ancho debido a que estas células presentan una morfología alargada. Estas mediciones se realizaron con la ayuda de un software analizador de imagen (Axiovision 4,4).

Consideraciones éticas y legales

Las muestras se obtuvieron manteniendo las normas de bioseguridad establecidas para tal fin. Se tuvo en cuenta la Resolución 008430 del 4 de octubre de 1993, artículo 87, literales c, g y h, del Ministerio de Salud de Colombia, con el fin de cumplir con los estándares de bienestar animal y manejo de individuos dentro de investigaciones. Se cumplió con los requisitos de la legislación sobre la investigación científica en diversidad biológica, que involucra alguna o todas las actividades de recolección, captura, caza, pesca, manipulación del recurso biológico y su uso en el territorio nacional, tras obtener el permiso de la Corporación Autónoma Regional de los valles del Sinú y San Jorge.

Análisis estadístico

Se utilizó estadística descriptiva y análisis de varianzas para determinar el efecto de la condición, sexo y peso. El peso se clasificó por categorías de la siguiente forma: categoría 1, animales < 500 g;

categoría 2, animales de 500 a 1000 g; categoría 3, de 1001 a 1500 g, y categoría 4, > 1501 g. También fue realizada la prueba de comparación de medias de Tukey. Los datos fueron procesados a través del programa estadístico SAS (2007).

RESULTADOS

Se obtuvieron 69 muestras de sangre, de las cuales 25 fueron de individuos provenientes del medio natural y 44 del CAV-CVS. Se identificaron tres líneas celulares: eritrocitos, leucocitos y trombocitos. En la tabla 1 se muestran los valores hematológicos promedio y rango para el grupo de hicoetas estudiadas.

En el recuento diferencial de leucocitos se observó la presencia de granulocitos (heterófilos, eosinófilos, basófilos), linfocitos y monocitos. Los valores promedios para cada una de las variables hematológicas medidas por grupo de pesos no mostraron diferencias estadísticamente significativas ($p < 0,05$) (tabla 2). Se encontraron diferencias significativas ($p < 0,05$) y altamente significativas ($p < 0,01$) en la mayoría de variables hematológicas considerando el sexo y la condición de mantenimiento (*in situ* o *ex situ*), respectivamente (tablas 3 y 4).

Los valores medios y la desviación estándar para las medidas morfométricas obtenidas de las células sanguíneas se expresan en la tabla 5. En cuanto a su morfología, los eritrocitos maduros tienen forma ovalada y núcleo redondo, ubicados en la parte central de la célula (figura 2A). La tinción con Wright permite observar células con núcleo basófilo color azul y citoplasma grisáceo translúcido. Los trombocitos o plaquetas son de forma alargada, con núcleo generalmente elíptico y central; presentan un citoplasma que se observa la mayoría de las veces solo en la parte proximal y distal de la célula (figura 2B). El núcleo presenta cromatina condensada y se tiñe color morado; el citoplasma es translúcido.

Tabla 1. Valores hematológicos promedios y rango de todos los individuos de *T. callirostris* estudiados (N = 69)

Variables	Media	DE	Max	Min
Eritrocitos (células x 10 ⁶ /μl)	0,92	0,12	1.120.000	620.000
Hematocrito (%)	29,91	5,04	39,000	20
Hemoglobina (g/dl)	4,00	1,00	6,300	2,60
Leucocitos (células x 10 ³ μl)	12,10	5,0	23,500	5,500
Linfocitos (%)	34,83	5,48	52,000	21
Heterófilos (%)	23,64	5,62	33,000	10
Eosinófilos (%)	22,75	6,22	47,000	6
Monocitos (%)	15,19	3,89	25,000	9
Basófilos (%)	3,59	1,48	7,000	1
Trombocitos (células x 10 ³ μl)	15,00	5,40	25,920	5,580
VCM(fl)	327,00	15,30	435,290	202,020
HCM(pg)	45,00	17,50	92,310	26,000
CMHC (%)	14,00	6,00	26,820	6,670

DE: Desviación estándar

Tabla 2. Valores hematológicos promedios de hicoetas *T. callirostris*, por pesos (P1: < 500 g; P2: 500-1000 g; P3: 1001-1500; P4: > 1500 g).

Variable	P1 (n = 13)		P2 (n = 28)		P 3 (n = 22)		P4 (n = 6)	
	Media	DE (±)	Media	DE (±)	Media	DE (±)	Media	DE (±)
Eritrocitos x 10 ⁶ μl	0,75 ^b	0,1	0,93 ^a	0,1	0,99 ^a	0,05	0,93 ^a	0,1
Hematocrito (%)	26,6 ^b	3,0	31 ^a	5,0	30,7 ^a	4,6	27,5 ^b	3,9
Hemoglobina (g/dl)	4,9 ^a	1,1	3,27 ^b	1,3	3,2 ^b	1,1	4,8 ^a	1,3
Leucocitos x 10 ³ μl	7,4 ^b	2,4	11,5 ^a	3,4	14,3 ^a	2,3	10,6 ^a	2,0
Linfocitos (%)	33 ^a	2,0	33,9 ^a	3,0	36,8 ^a	4,5	34,5 ^a	3,7
Heterófilos (%)	17 ^b	4,2	25,5 ^a	5,3	25,8 ^a	4,7	19,8 ^b	5,0
Eosinófilos (%)	32 ^b	8,0	20,6 ^a	6,0	18,1 ^a	5,8	29,0 ^b	11,9
Monocitos (%)	14 ^a	2,0	15,7 ^a	3,6	15,6 ^a	4,9	13,0 ^a	1,0
Basófilos (%)	2,3 ^b	1,2	4,0 ^a	1,5	3,5 ^a	1,6	3,6 ^a	1,6
Trombocitos x 10 ³ μl	8,4 ^c	3,6	14,2 ^a	4,0	19,5 ^b	3,7	15,2 ^a	5,0
VCM (fl)	356 ^c	22	336,2 ^b	15,0	308,7 ^a	24,5	293,4 ^a	25,6
HCM (pg)	67 ^c	19,7	36,2 ^a	9,5	32,1 ^a	11,5	52 ^b	10,2
CHCM (%)	19 ^b	8,0	11,2 ^a	3,4	11,0 ^a	3,6	18,3 ^b	7,5

Nota: Valores con exponente de letra igual no presentan diferencia estadísticamente significativa.

Tabla 3. Valores hematológicos promedios de hicoetas (*T. callirostris*) según el sexo

Variable	Hembras (38)		Machos (31)	
	Media	DE (±)	Media	DE (±)
Eritrocitos x 10 ⁶ µl*	0,96	0,10	0,87	0,12
Hematocrito (%)*	31,90	2,31	28,24	3,40
Hemoglobina (g/dl)**	3,95	1,40	3,40	1,40
Leucocitos x 10 ³ µl*	14,40	5,40	9,40	2,90
Linfocitos (%)**	28,08	3,04	33,00	4,50
Heterófilos (%)*	31,50	3,50	23,55	3,80
Eosinófilos (%)	22,60	2,90	22,84	2,50
Monocitos (%)**	14,30	1,30	16,32	3,50
Basófilos (%)	3,50	1,02	3,70	1,50
Trombocitos x 10 ³ µl*	17,90	4,80	11,30	3,50
VCM (fl)**	332,30	9,35	326,60	8,40
HCM (pg)	42,14	9,00	41,90	8,30
CHCM (%)	12,40	5,42	12,10	5,90

*Diferencia altamente significativa ($p < 0,01$), **Diferencia significativa ($p < 0,05$).

DE = Desviación estándar.

Tabla 4. Valores hematológicos promedios para hicoetas *T. callirostris* en condiciones *in situ* y *ex situ*

Variable	<i>In situ</i> (25)		<i>Ex situ</i> (44)	
	Media	DE (±)	Media	DE (±)
Eritrocitos x 10 ⁶ µl*	0,79	0,10	0,99	0,06
Hematocrito (%)*	25,08	2,80	32,60	3,70
Hemoglobina (g/dl)**	5,20	0,95	3,80	1,40
Leucocitos x 10 ³ µl*	8,50	1,00	14,77	4,60
Linfocitos (%)**	33,90	2,80	27,60	3,60
Heterófilos (%)	29,80	3,70	30,00	3,20
Eosinófilos (%)*	18,50	3,90	29,00	2,60
Monocitos (%)**	14,50	2,80	10,06	4,10
Basófilos (%)	3,30	0,25	3,34	1,40
Trombocitos x 10 ³ µl*	11,00	3,00	17,70	4,30
VCM (fl)**	321,00	12,40	330,28	49,75
HCM (pg)*	66,40	12,50	28,80	7,60
CHCM (%)*	21,20	2,83	13,20	2,24

*Diferencia altamente significativa ($p < 0,01$), **Diferencia significativa ($p < 0,05$).

DE: Desviación estándar.

Tabla 5. Morfometría de las células sanguíneas de hicoetas *T. callirostris*

N:100 Células	Área total (μm^2)	Área núcleo (μm^2)	Área citoplasma (μm^2)	Largo (μm)	Ancho (μm)
Eritrocitos	278 \pm 8,5	37,0 \pm 3,0	241,00 \pm 9,0	24,20 \pm 1,3	14,0 \pm 0,9
Trombocitos	77 \pm 3,0	44,0 \pm 1,6	33,30 \pm 3,0	14,07 \pm 0,9	6,9 \pm 0,4
Linfocitos	75 \pm 2,0	52,0 \pm 2,0	23,71 \pm 2,0	-----	-----
Heterófilos	224 \pm 1,2	52,3 \pm 1,3	171,30 \pm 2,0	-----	-----
Eosinófilos	198 \pm 5,0	43,0 \pm 2,3	154,50 \pm 5,6	-----	-----
Monocitos	170 \pm 2,2	103,0 \pm 3,0	67,10 \pm 3,5	-----	-----
Basófilos	86 \pm 3,6	-----	-----	-----	-----

Los linfocitos son células de tamaño variable ($75 \pm 2 \mu\text{m}^2$), por lo general pequeño y de forma redondeada. Presentan un núcleo grande que ocupa el 70 % de la célula, cromatina condensada y se tiñe de color morado. El citoplasma es basófilo grisáceo y ocupa poco espacio en la célula (figura 2G). Los granulocitos heterófilos son grandes, generalmente redondeados, fáciles de identificar ya que tienen núcleo excéntrico de forma redonda y algunas veces aplanada, con cromatina basófila de color morado opaco. El citoplasma es extenso con gránulos fusiformes, generalmente alargados, acidófilos (figura 2C). Los monocitos se presentan de tamaño medio, de forma redonda y sin ninguna granulación. Su citoplasma presenta coloración basófila leve, de tonalidad azul grisáceo. El núcleo es grande y se puede encontrar en forma de media luna o de guisante, ocupando gran parte de la célula; presenta una coloración basófila más intensa que la del citoplasma (figura 2E). Los eosinófilos son células grandes de forma redondeada; tienen citoplasma con gránulos acidófilos redondeados de color rosado, el núcleo es redondo y se puede encontrar central o en la periferia; toma una tonalidad morada (figura 2F).

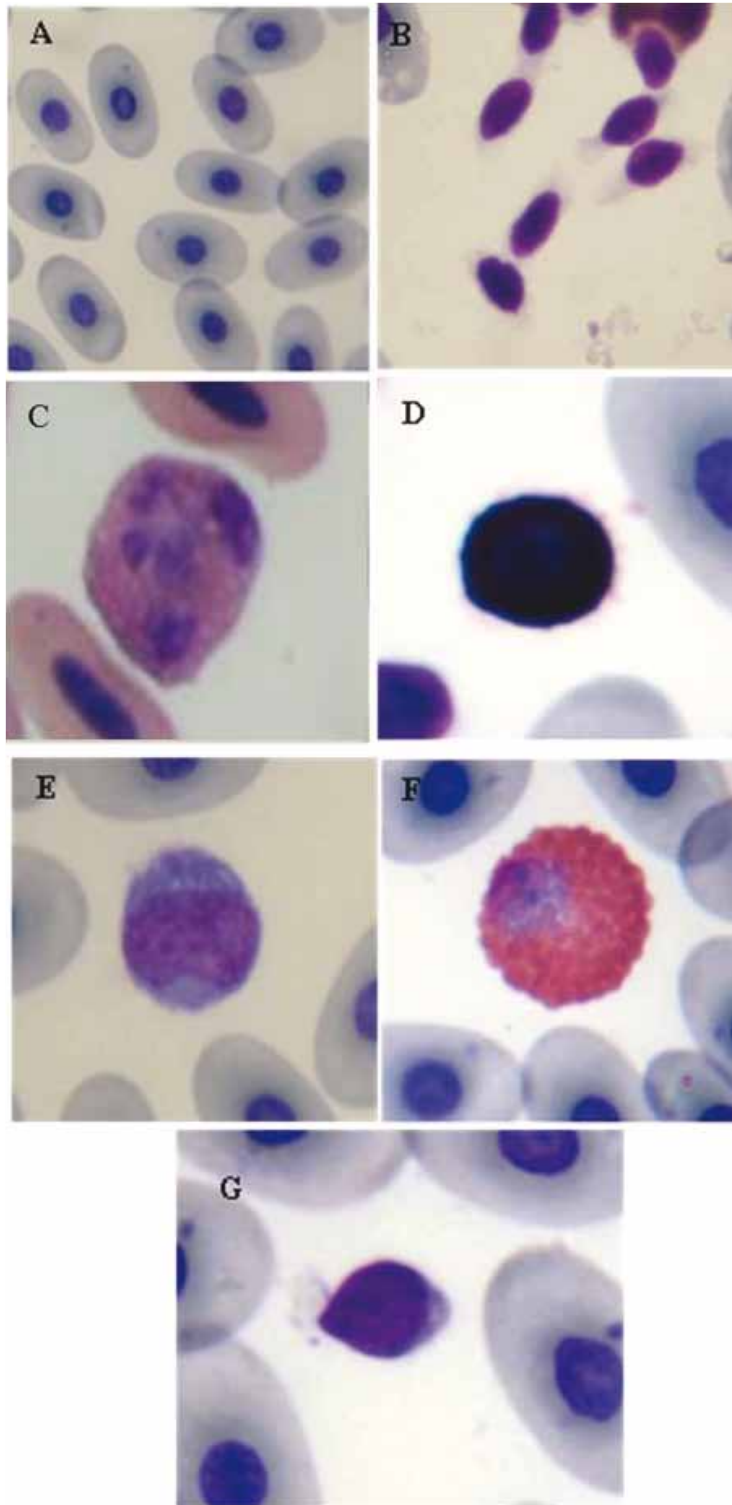
DISCUSIÓN

Diversos estudios reportan valores hematológicos en tortugas continentales y marinas (9,16-19). Sin

embargo, los recuentos sanguíneos y la morfología celular varían entre las más de 8000 especies de reptiles descritas, entre especies del mismo género (20), así como también entre sexo, sitio donde habitan, épocas del año y grados de estrés por cautiverio. Los factores como el ambiente y el manejo influyen en la variación de parámetros hematológicos en reptiles (20). Algunos estudios han encontrado que tortugas de la especie *Geochelone radiata* presenta valores altos en el recuento de glóbulos rojos en el verano, y un número mayor de glóbulos blancos durante el invierno (20). De manera general, se considera que los reptiles en países estacionales presentan valores bajos de linfocitos en el invierno y más altos en el verano (21). Este estudio fue realizado durante la temporada de transición entre la época seca y la de lluvia para el Caribe colombiano, por lo que se hace necesario complementarlo con muestreos durante las dos épocas del año (seca y de lluvia), para así establecer si existen variaciones en los valores hematológicos para las hicoetas.

La función de las células rojas de los reptiles es similar a los de los mamíferos (22). En el hemograma realizado a los animales muestreados se encontraron valores altos de hemoglobina e inferiores de VCM en hembras, los cuales tuvieron una diferencia altamente significativa ($p < 0,01$) con respecto a los machos. Diferentes estudios han evaluado

Figura 2. Células sanguíneas de Hicoetas *T. callirostris*. A) eritrocitos, B) trombocitos C) heterófilo, D) basófilo, E) monocito, F) eosinófilo, G) linfocito



parámetros hematológicos en tortugas, y han encontrado valores de hemoglobina y hematocrito mayores en machos que en hembras (23), o, por el contrario, no hallan diferencia entre ambos sexos (20). Sin embargo, no existe un consenso sobre la causa de estas variaciones.

Al comparar los valores del hemograma entre individuos de cautiverio con respecto a individuos en vida silvestre, se encontraron valores inferiores de VCM para los individuos en condiciones *in situ* con respecto a los muestreados en cautiverio. Las diferencias en el resultado del hemograma de reptiles en cautiverio, comparados con aquellos de vida silvestre de la misma especie, se han atribuido a la presencia de parásitos en animales de vida libre y al estrés y manejo de los animales cautivos (24). Se resalta el hecho de que las hicoteas analizadas para el CAV-CVS en este estudio presentaron parásitos intestinales pertenecientes a los géneros *Nematophila*, *Serpinema* y *Spiroxis* (25).

Los leucocitos varían considerablemente en número y morfología de los gránulos, patrones citoquímicos y concentración relativa en la sangre periférica (26). En este estudio se encontró variación en el recuento de leucocitos en los animales mantenidos en condiciones *in situ* con respecto a aquellos en condiciones *ex situ*. Se ha reportado que los animales en vida libre presentan menores grados de estrés y de exposición a patógenos oportunistas y por ende un menor número de leucocitos circulantes que aquellos que son mantenidos en criaderos o espacios adaptados, ya que el estrés del cautiverio y el confinamiento aumenta este tipo de células en sangre (15,16), lo cual explicaría los resultados obtenidos en este trabajo.

Los heterófilos de los reptiles componen entre el 30 y el 45 % de los leucocitos en la sangre periférica (20). Estudios citoquímicos y ultraestructurales

han demostrado que la función de estas células es similar a la de los neutrófilos de los mamíferos, que consiste principalmente en la fagocitosis de bacterias y material extraño. Su aumento está asociado a procesos inflamatorios o infecciosos (20,22,27). Algunas diferencias en los resultados del recuento de heterófilos en reptiles saludables en cautiverio en comparación con los individuos silvestres de la misma especie se han atribuido a factores como el estrés, pudiéndose encontrar aumentados o disminuidos (27,28). Si bien los animales muestreados en cautiverio estaban sometidos a condiciones estresantes, en este estudio no se encontraron diferencias significativas en los valores de este tipo celular en individuos *in situ* o *ex situ*.

Se encontró un aumento significativo ($p < 0,05$) en el número de eosinófilos en animales en condiciones *ex situ*. Los eosinófilos son fagocitos y están particularmente involucrados en la destrucción de parásitos en tortugas y otros reptiles (20,22,29). Un número elevado de eosinófilos en sangre se asocia con parasitismos y estimulación inmune no específica (29). Igualmente, algunas tortugas pueden presentar un alto porcentaje de eosinófilos circulantes (hasta un 20 %) en comparación con otras especies de reptiles, como es el caso del género *Trachemys* (30). Sin embargo, es importante considerar que en una mayor densidad de individuos, el cautiverio y las condiciones inadecuadas de higiene en las piletas donde se mantienen las tortugas podrían ser los desencadenantes de parasitosis y reacciones inmunes en los animales muestreados, tal como lo reportan Blanco y Padilla (25) para el CAV-CVS.

No se encontraron diferencias entre los valores de basófilos en animales de distinto tamaño, sexo o hábitat, las cuales son usualmente las menos comunes de los leucocitos de tortugas, pero algunas tortugas de agua dulce tienen altos porcentajes de

basófilos. Su número es altamente variable en la sangre periférica dependiendo la especie (27). La función de los basófilos en reptiles no es bien conocida, pero se ha relacionado con la presentación de inmunoglobulinas de superficie y liberación de histamina (31).

El valor de $15,0 \pm 5,4$ para monocitos en *Trachemys callirostris* representa un valor superior para los valores reportados en hico-teas (9) y en otras especies de quelonios (16,18). En este estudio se encontraron valores de monocitos significativamente mayores ($p < 0,01$) en machos y en individuos en condiciones *ex situ*. Estas células se convierten en macrófagos después de dejar la sangre periférica y entrar a los tejidos. Los monocitos son esenciales para la formación de granulomas y células gigantes, los cuales son respuestas a infecciones microbianas en reptiles (28). Se ha reportado que el porcentaje de monocitos incrementa durante estimulaciones antigénicas crónicas, inflamación crónica y enfermedades bacterianas o parasitarias (32).

Así mismo, al comparar los valores obtenidos con lo reportado para la hico-tea en el departamento de Santander por Arcila y colaboradores (9), se encontró que los valores para linfocitos (0-10 %) se encuentran por debajo de los valores medios obtenidos en este estudio ($34,83 \pm 5,48$). Este comportamiento de los datos se repite al analizar los valores tanto *in situ* como *ex situ*.

La morfología celular de los reptiles es variable en tamaño, lo cual muchas veces dificulta su diferenciación. Por ejemplo, los linfocitos más pequeños en algunas tortugas pueden ser muy similares morfológicamente a los trombocitos (29). La morfología de las células encontradas en este estudio concuerda con las descritas por diferentes autores para reptiles y en especial para quelonios (22,29).

CONCLUSIONES

En este estudio se realizó una descripción detallada de los diferentes patrones hemáticos de hico-teas tanto en cautiverio como en vida silvestre. Se encontraron diferencias entre individuos de diferente sexo, peso y condición. Los valores reportados en este trabajo servirán de referencia para los diferentes centros que manejan esta especie en cautiverio. Se recomienda contrastar estos resultados, obtenidos en la transición entre la época seca y de lluvia, con datos que se obtengan en los picos de ambas épocas, ya que podrían variar.

AGRADECIMIENTOS

Este proyecto se financió con recursos del Centro de Investigaciones de la Universidad de Córdoba (CIUC). Se agradece a la Corporación Autónoma Regional de los valles del Sinú y San Jorge (CVS) por su colaboración en el desarrollo de esta investigación.

REFERENCIAS

1. Bock BC, Paez VP, Daza J. *Trachemys Callirostris* (Gray, 1856) Colombian Slider, Jicotea, Hico-tea, Galapago, Morrocoy de Agua. Conservation Biology of Freshwater Turtles and Tortoises. *Chelonian Research Monograph*. 2010;5:042.1-042.9
2. Castaño Mora O, Cárdenas Arévalo G, Gallego García N, Rivera Díaz O. Protección y conservación de los quelonios continentales en el departamento de Córdoba. Convenio 28. Bogotá: Universidad Nacional de Colombia, Instituto de Ciencias Naturales - Corporación Autónoma Regional de los Valles del Sinú y San Jorge CVS; 2005.
3. Castaño-Mora OV, Medem F. *Trachemys scripta callirostris*. En: Libro rojo de reptiles de Colombia. Libros rojos de especies amenazadas de Colombia. Bogotá: Instituto de Ciencias Naturales-Universidad Nacional de Colombia, Ministerio del Medio

- Ambiente, Conservación Internacional-Colombia; 2002. p. 118-9.
4. Moll EO, Legler JM. The life history of a neotropical slider turtle *Pseudemys scripta* (Schoepff) in Panama. Bulletin of the Los Angeles County Museum of the Natural History Science. 1971;11:1-102.
 5. Cooper JE. Methods in herpetological forensic work-postmortem techniques. Applied Herpetology. 2008;20:351-70.
 6. Sanches T, Miranda F, Matushima E. Hematología. Manual de Manutenção de Tamanduas en cativerio. 1a ed. São Paulo: 2012. p. 186-21.
 7. Varela N. Manual para el examen clínico de animales silvestres con énfasis en animales en centros de rehabilitación. Unidad de Rescate y Rehabilitación de Animales Silvestres URRAS. Bogotá: Grupo de Estudios de Animales Silvestres (GEAS); 2001.
 8. Cabrera M. Valores hematológicos de la tortuga motelo (*Geochelone denticulata*), mantenidos en cautiverio en la ciudad de Iquitos-Perú. [trabajo de pregrado]. Iquitos: Universidad Nacional Mayor de San Marcos; 2008.
 9. Arcila V, Navarro R, Real W, Rincón M, Villamizar M. Hematología y química sérica en hembras queilonios (*Trachemys scripta callirostris*) en la ribera del río Lebrija, Puerto Wilches, Santander. Parte I. Spei Domus. 2005;1(2):34-43
 10. Montilla AJ, Hernández JL, Alvarado MC. Valores hematológicos de la tortuga verde (*Chelonia mydas*) presente en la Alta Guajira. FUC-LUZ. 2006;16. p. 219-26.
 11. Rojas M, Torres E. Valores hematológicos de referencia en tortuga morrocoy (*Chelonoidis carbonaria*) mantenidas en el Centro de atención y valoración, centro de educación ambiental y rescate de fauna silvestre CAV-CEARFS. Colombia [trabajo de pregrado]. Bucaramanga: Universidad Cooperativa de Colombia; 2012.
 12. Carvalho SFM, Santos ALQ. Monitoramento cardíaco com ECG contínuo de tartarugas-da-amazônia (*Podocnemis expansa* Schweigger, 1812) (Testudines) anestesiadas com associações de tiamina e zolazepam ou de cetamina e xilazina. Ars Veterinaria. 2006;22(3):192-7.
 13. Hanley C, Hernandez-Divers S, Bush S, Latimer K. Comparison of the effect dipotassium EDTA and lithium heparin on hematologic values in the green iguana (*Iguana iguana*). J Zoo Wildl Med. 2004;35(3):328-32.
 14. Greer JP, Arber DA, Glader B, List A, Means R, Paraskevas F, et al. Wintrobe's Clinical Hematology. 12a. ed. Filadelfia: Lippincott Williams & Wilkins; 2009.
 15. Pendl H. Morphological changes in red blood cells of birds and reptiles and their interpretation. Isr J Vet Med. 2006;(20):55-60.
 16. Clifoord W, Frye F, Murphy J. Health and welfare of captive reptiles. 1a ed. Chapman & Hall. Torquay: Springer; 1995.
 17. Troiano JC, Silva MC. Valores hematológicos de referencia en tortuga terrestre argentina (*Chelonoidis chilensis chilensis*). Analecta Veterinaria. 1998;18(1/2):47-51.
 18. Oliveira A, Tavares M, Marcon J. Biochemical and hematological reference ranges for Amazon freshwater turtle, *Podocnemis expansa* (Reptilia: Pelomedusidae), with morphologic assessment of blood cells. Res Vet Sci. 2009;86(1):146-51.
 19. Zago CES, Ferrarezi AL, Vizotto LD, Oliveira C, Cabral SRP, Taboga SR, et al. Hemoglobin polymorphism and hematological profile of Geoffroy's side-necked turtle (*Phrynops geoffroanus*, Testudines) in the northwestern region of São Paulo State, Brazil. Genet Mol Res. 2010;9(2):721-6.
 20. Stacy NI, Alleman AR, Saylor KA. Diagnostic hematology of reptiles. Clin Lab Med. 2011;31(1):87-108.
 21. Zaias J, Norton T, Fickel A, Spratt J, Altman NH, Cray C. Biochemical and hematologic values for 18 clinically healthy radiated tortoises (*Geochelone radiata*) on St Catherines Island, Georgia. Vet Clin Pathol. 2008;35(3):321-5.
 22. Campbell TW. Hematology of lower vertebrates. Procedente de la 55th Annual Meeting of the American College of Veterinary Pathologists

- (ACVP) & 39th Annual Meeting of the American Society of Clinical Pathology (ASVCP), ACVP and ASVCP; 2004 mar 24; Middleton, USA.
23. Nardini G, Leopardi S, Bielli M. Clinical hematology in reptilian species. *Vet Clin North Am Exot Anim Pract.* 2013;16(1):1-30
 24. Christopher MM, Berry KH, Wallis IR, Nagy KA, Henen BT, Peterson CC, et al. Reference intervals and physiologic alterations in hematologic and biochemical values of free-ranging desert tortoises in the Mojave Desert. *J Wildl Dis.* 1999;35(2):212-38.
 25. Blanco R., Padilla H. Aislamiento e identificación de parásitos gastrointestinales en hico teas (*Trachemys callirostris*) en el Centro de Atención y Valoración de fauna silvestre (CAV-CVS) Córdoba-Colombia [trabajo de grado]. Montería: Universidad de Córdoba; 2011.
 26. Salakij C, Salakij J, Apibal S, Narkkong NA, Chanhome L, Rochanapat N. Hematology, morphology and ultrastructural characteristics of blood cells in king cobras (*Ophiophagus hannah*). *Vet Clin Pathol.* 2002;31(3):116-26.
 27. Zhang F, Gu H, Li P. A review of Chelonian hematology. *Asian Herpetol Res.* 2011;2(1):12-20.
 28. Stacy BA, Pessier AP. Host response to infectious agents and identification of pathogens in tissue sections. En: *Infectious diseases and pathology of reptiles.* Boca Raton: E.R. Jacobson; 2007. p. 260.
 29. Alleman AR, Jacobson ER, Raskin RE. Morphologic, cytochemical staining and ultrastructural characteristics of blood from eastern diamondback rattlesnakes (*Crotalus adamanteus*). *Am J Vet Res.* 1999;60(4):507-14.
 30. Martínez-Silvestre A, Lavín S, Cuenca R. Hematología y citología sanguínea en reptiles. *Clin Vet Peq Anim.* 2011;31(3):131-41.
 31. Sypek JP, Borysenko M, Findlay SR. Anti-immunoglobulin histamine release from naturally abundant basophils in the snapping turtle, *Chelydra serpentina*. *Dev Comp Immunol* 1984;8(2):359-66.
 32. Gregory CR, Latimer KS, Fontenot DK, Lambersk N, Campagnoli R, Raymond P. Chronic monocytic leukemia in an inland bearded dragon, *Pogona vitticeps*. *J Herpetol Med Surg.* 2004;14(2):12-6.

