

January 2017

Uso de N-butilbromuro de hioscina en premedicación anestésica en un equino con un bloqueo atrioventricular Mobitz tipo II

Leonardo A. Parra M.
Universidad CES, lparra@ces.edu.co

María Alejandra Flórez
Corporación Universitaria Lasallista, malejandrafp@gmail.com

Santiago Lenis
Universidad de Antioquia, santiagolenismv@gmail.com

Laura Arango
Universidad CES, limonarango2@gmail.com

Juliana Marín
Universidad CES, julymmarin@gmail.com

See next page for additional authors

Follow this and additional works at: <https://ciencia.lasalle.edu.co/mv>

Citación recomendada

Parra M. LA, Flórez MA, Lenis S, Arango L, Marín J, Ruiz S, Rojas D y Calle V. Uso de N-butilbromuro de hioscina en premedicación anestésica en un equino con un bloqueo atrioventricular Mobitz tipo II. *Rev Med Vet.* 2017;(33): 103-111. doi: <https://doi.org/10.19052/mv.4058>

This Artículo de Investigación is brought to you for free and open access by the Revistas científicas at Ciencia Unisalle. It has been accepted for inclusion in Revista de Medicina Veterinaria by an authorized editor of Ciencia Unisalle. For more information, please contact ciencia@lasalle.edu.co.

Uso de N-butilbromuro de hioscina en premedicación anestésica en un equino con un bloqueo atrioventricular Mobitz tipo II

Autor

Leonardo A. Parra M., María Alejandra Flórez, Santiago Lenis, Laura Arango, Juliana Marín, Santiago Ruiz, Daniela Rojas, and Valentina Calle

Uso de N-butilbromuro de hioscina en premedicación anestésica en un equino con un bloqueo atrioventricular Mobitz tipo II

Leonardo A. Parra M.¹ / María Alejandra Flórez² / Santiago Lenis³ / Laura Arango⁴ / Juliana Marín⁴ / Santiago Ruiz⁴ / Daniela Rojas⁴ / Valentina Calle⁴

Resumen

El bloqueo atrioventricular (AV) segundo grado Mobitz tipo II, a diferencia del bloqueo Mobitz tipo I, se caracteriza por presentar un intervalo PR normal antes de una onda P no conductiva y después de esta. Algunos bloqueos se producen por causas fisiológicas, metabólicas, estructurales y por la administración de medicamentos α 2-adrenérgicos. Se ha registrado que la mayoría de los bloqueos y bradicardias responden a la atropina o glicopirrolato. En este informe de caso se presenta un equino macho, raza cuarto de milla, de cinco años de edad, remitido al Centro de Veterinaria y Zootecnia de la Universidad CES para una artroscopia del carpo izquierdo. Tras el derribo del paciente con la administración de xilacina, diazepam y ketamina, para iniciar el procedimiento quirúrgico, el paciente presenta una bradicardia marcada (10 latidos por minuto). Por lo tanto, se decide posponer la cirugía. Posterior a su reincorporación, se le diagnostica un bloqueo AV de segundo grado Mobitz tipo II, el cual al momento de tratarse solo responde a N-butilbromuro de hioscina.

Palabras clave: anestesia, arritmia, bloqueo atrioventricular, bradicardia, bromuro de hioscina.

- 1 Docente de la Facultad de Medicina Veterinaria y Zootecnia de la Universidad CES, Medellín, Colombia. ✉ lparra@ces.edu.co
- 2 Estudiante de la Facultad de Medicina Veterinaria, Corporación Universitaria Lasallista, Caldas, Colombia. ✉ malejandrafp@gmail.com
- 3 Estudiante de la Facultad de Medicina Veterinaria, Universidad de Antioquia, Medellín, Colombia. ✉ santiagolenismv@gmail.com
- 4 Estudiantes de la Facultad de Medicina Veterinaria y Zootecnia, Universidad CES, Medellín, Colombia. ✉ sruizp@ces.edu.co, valentinacalle93@gmail.com, limonarango2@gmail.com, danielarojasr1@gmail.com, julymmarin@gmail.com

The use of hyoscine N-butylbromide in anesthetic premedication of an equine with Mobitz II AV block

Abstract

Second-degree Mobitz II atrioventricular (AV) block, unlike the Mobitz I block, is characterized by presenting a normal PR interval before a non-conducted P wave and after this. Some blocks occur for physiological, metabolic, and structural causes, and due to the administration of α 2-adrenergic medication. It has been recorded that most of the blocks and bradycardias are responsive to atropine or glycopyrrolate. This case report presents a five-year-old, male, quarter-mile race horse, referred to the Center for Veterinary and Animal Science at the Universidad CES for arthroscopy of his left carpus. After administering xylazine, diazepam, and ketamine to the patient in order to initiate the surgical procedure, the patient presents marked bradycardia (10 beats per minute). Therefore, it was decided to postpone the surgery. After his recovery from anesthesia, he is diagnosed with second-degree Mobitz II AV block, which only responds to hyoscine N-butylbromide as treatment.

Keywords: anesthesia, arrhythmia, atrioventricular block, bradycardia, hyoscine bromide.

Cómo citar este artículo: Parra LA, Flórez MA, Lenis S, Arango L, Marín J, Ruiz S, Rojas D, Calle V. Uso de N-butilbromuro de hioscina en premedicación anestésica en un equino con un bloqueo atrioventricular Mobitz tipo II. *Rev Med Vet.* 2017;(33):103-111. doi: <http://dx.doi.org/10.19052/mv.4058>

Uso de N-butylbromide de hyoscine em pré-medicação anestésica em um equino com um bloqueio AV Mobitz tipo II

Resumo

O bloqueio atrioventricular (AV) segundo grau Mobitz tipo II, diferente do bloqueio Mobitz tipo I, se caracteriza por apresentar um intervalo PR normal antes de uma onda P não condutiva e depois desta. Alguns bloqueios se produzem por causas fisiológicas, metabólicas, estruturais e pela administração de medicamentos α_2 -adrenérgicos. Há registro de que a maioria dos bloqueios e bradicardias respondem à atropina ou glicopirrolato. Neste informe de caso se presenta um equino macho, raça quarto de milha, de cinco anos de idade, remitido ao Centro de Veterinária e Zootecnia da Universidade CES para uma artroscopia do carpo esquerdo. Após a queda do paciente com a administração de xilazina, diazepam e cetamina, para iniciar o procedimiento cirúrgico, o paciente apresenta uma bradicardia marcada (10 latidos por minuto). Portanto, se decide adiar a cirurgia. Posterior à sua reincorporação, se diagnostica um bloqueio AV de segundo grau Mobitz tipo II, o que ao momento de tratar-se solo responde a N-butylbromide de hyoscina.

Palavras chave: anestesia, arritmia, bloqueio atrioventricular, bradicardia, brometo de hioscina.

INTRODUCCIÓN

Las bradiarritmias y las anormalidades en la conducción son observaciones frecuentes en los pacientes equinos, las cuales se deben a reacciones fisiológicas como en equinos deportistas o corresponden a trastornos patológicos (1). En equinos se determina una bradiarritmia cuando la frecuencia cardíaca (FC) se encuentra por debajo de los 25 latidos por minuto (2). Los motivos principales de esta condición son la disfunción del nodo sinusal (NS) y los trastornos de conducción del nodo atrioventricular (AV) (1).

Los bloqueos AV se clasifican en bloqueos de primer, segundo y tercer grado. El de primer grado se presenta como un retraso en la conducción del nodo AV, el cual provoca una prolongación en el intervalo PR. El de segundo grado se divide a su vez en Mobitz tipo I y Mobitz tipo II. El Mobitz tipo I se caracteriza por presentar una prolongación progresiva del segmento PR, que termina en un bloqueo. El Mobitz tipo II presenta un intervalo PR normal antes de una onda P no conductiva y después

de esta. Dicha patología se produce por un fallo del nodo AV que evita la correcta propagación del impulso hacia el haz de his. Dentro de las causas para la presentación de esta patología se encuentra la administración de fármacos agonistas de los receptores α_2 , excesivo tono vagal, hipoxia, estimulación del sistema nervioso autónomo producido por procedimientos dolorosos, administración de dobutamina e hipercalemia (2). Finalmente, el bloqueo de tercer grado consiste en un bloqueo total de la conducción, de forma que la actividad auricular no guarda relación con la actividad ventricular, lo cual se manifiesta en el electrocardiograma con presencia de varias ondas P sin relación alguna con los complejos QRS (2).

Los signos clínicos patológicos más comunes en el bloqueo AV de segundo grado Mobitz tipo II son: síncope, bradicardia, disnea, intolerancia al ejercicio y letargia (1). Se debe tener en cuenta que los bloqueos y las bradiarritmias son comunes en equinos clínicamente sanos debido a su alto tono vagal (3). Los principales métodos de diagnóstico son el electrocardiograma y la ecocardiografía.

En el tratamiento está indicado el uso de atropina (0,02-0,04 mg/kg) o glicopirrolato (0,005-0,01 mg/kg) en caso de bajo gasto cardiaco (2). Sin embargo, estos medicamentos rara vez mejoran la conducción del nodo AV o revierten los signos (1,2). Se ha registrado el uso de N-butilbromuro de hioscina antes de la administración de metomidina, que contrarresta los efectos de los α 2-adrenérgicos, los cuales son disminución de la FC, bloqueos AV de segundo grado y aumento de la resistencia vascular sistémica (4,5). El tratamiento de elección es, sin embargo, el posicionamiento de un marcapasos permanente.

EVALUACIÓN DEL PACIENTE

Anamnesis

Se remitió un equino, macho, de cinco años, raza cuarto de milla, al Centro de Veterinaria y Zootecnia de la Universidad CES para una artroscopia del carpo izquierdo, debido a la presencia de un fragmento distal al hueso carporadial y enfermedad articular degenerativa en la articulación carpointermedia.

Hallazgos en el examen clínico

En el examen físico general, el paciente pesó 498 kg; la FC se encontró en 40 latidos por minuto; la frecuencia respiratoria, en 16 r. p. m.; las membranas mucosas estaban rosadas y húmedas. La temperatura rectal fue de 37,5 °C y el tiempo de llenado capilar fue de 2 s. Se encontró normomótil de los cuatro cuadrantes, el pulso fuerte y rítmico, y presentó pulsos digitales positivos en miembros anteriores.

Descripción del caso

Para la artroscopia, el paciente fue inducido a la anestesia IV con xilacina (0,8 mg/kg); luego de alcanzar un grado adecuado de sedación se administró diazepam IV (0,05 mg/kg) y ketamina IV (2,5 mg/kg) mezclados en la misma jeringa. Aproximadamente 15 min después de

la administración de estos medicamentos el caballo presentó bradicardia marcada (10 latidos por minuto), y se decidió suspender el procedimiento. El paciente se recuperó de la anestesia en aproximadamente 30 minutos. Al día siguiente continuó con bradicardia marcada y arritmia. Se realizó medición de gases venosos sin encontrar anormalidades. En la evaluación ecocardiográfica no se encontraron hallazgos significativos. Sin embargo, en el electrocardiograma derivación II se evidenció un bloqueo AV de segundo grado Mobitz tipo II (figura 1).

Tras la identificación del bloqueo, se decidió realizar algunas pruebas adicionales para determinar la permanencia o no de este. Se realizaron pruebas de ejercicio leve (figura 2), ejercicio moderado y test con atropina IV (0,005 mg/kg) (figura 3). Todas estas pruebas no evidenciaron mejoría significativa en los electrocardiogramas.

El mismo día se administró infusión con dopamina IV (ampolla 200 mg/5 ml) en 500 ml de dextrosa al 5% a 0,45 ml/kg/h. El paciente presentó al inicio tos espontánea y aumento de la FC, pero descendió rápidamente. Al monitoreo posterior, la FC no aumentó. Se realizaron dos electrocardiogramas en 5 min T5 (figura 3), 20 min T20 (figura 4) y 40 min T40 (figura 5) tras el inicio de la infusión.

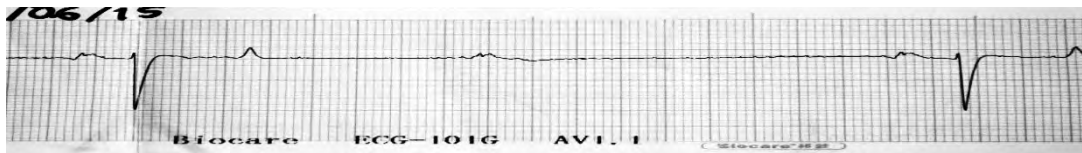
Al día siguiente se ejercitó el paciente durante 30 min y se realizó ECG pero no se evidenció mejoría. Se decidió realizar prueba con N-butilbromuro de hioscina a 0,22 mg/kg IV. Al monitoreo electrocardiográfico y de FC se evidenció respuesta notoria (figura 6) reflejada en la desaparición del bloqueo Mobitz II y el retorno a un ritmo sinusal normal, durante 45 min aproximadamente. Se decidió usar hioscina en el protocolo de la inducción anestésica de la artroscopia para ejecutar ese mismo día.

En la inducción anestésica se administró hioscina IV a 0,22 mg/kg (5 ml), acepromacina 0,05 mg/kg IV, guayacolato de glicerilo (300 ml) y ketamina 2,5 mg/kg (25 ml). Se monitoreó permanentemente la FC, y a los 10 s posteriores a la aplicación de la hioscina, la FC aumentó a 60 latidos por minuto y se mantuvo constante durante todo el procedimiento. Posterior al derribo se procedió a realizar

la intubación endotraqueal y se trasladó el paciente de la zona de derribo a la mesa quirúrgica por medio de una polea. Durante la cirugía se administró infusión continua vía intravenosa de solución cloruro de sodio 0,9% (150 ml), lidocaína al 2% (75 ml) y ketamina (30 ml) a 7 gotas/10 s. Además se realizó otra infusión de dobutamina a 100 mg en 500 ml de solución Hartmann a 5 gotas/15 s. La cirugía

se realizó de manera satisfactoria sin presentar alteraciones en signos vitales. Durante la recuperación, que tardó 20 min aproximadamente, no se presentó ningún inconveniente. Sin embargo, no se realizó EKG en el posoperatorio del paciente. Los valores de presión arterial y de FC se muestran en la figura 7.

Figura 1. Primer electrocardiograma realizado (velocidad: 25 mm/s)



Nota. Se observan algunas ondas P no conductivas.

Figura 2. Persistencia del bloqueo a pesar de la prueba de ejercicio leve

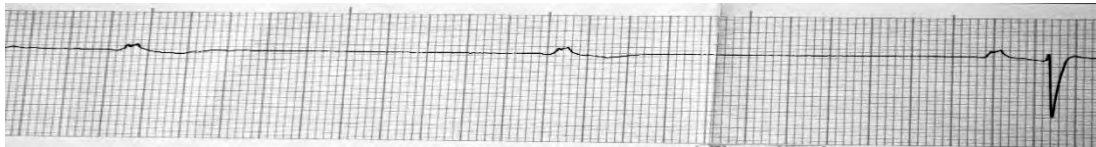
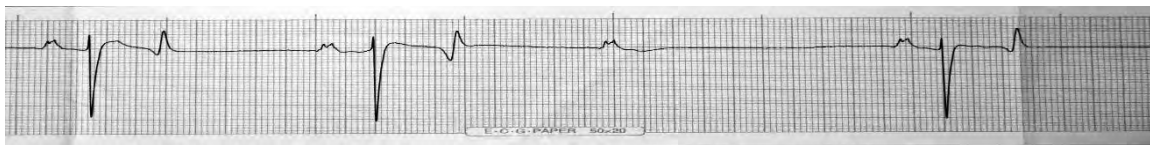
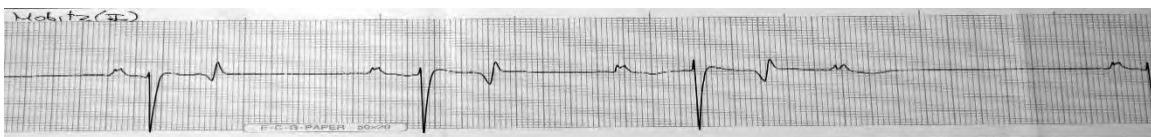


Figura 3. Infusión de dopamina en T5



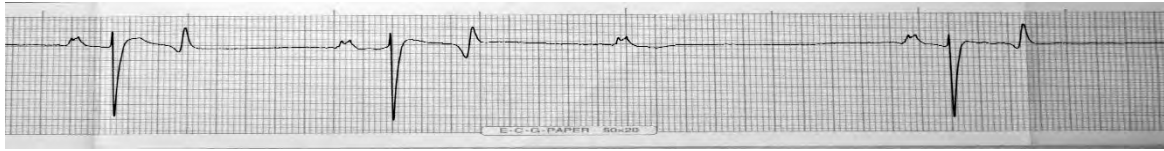
Nota. Continúa el mismo patrón de las ondas P no conductivas. No hay respuesta al fármaco.

Figura 4. Infusión de dopamina en T20



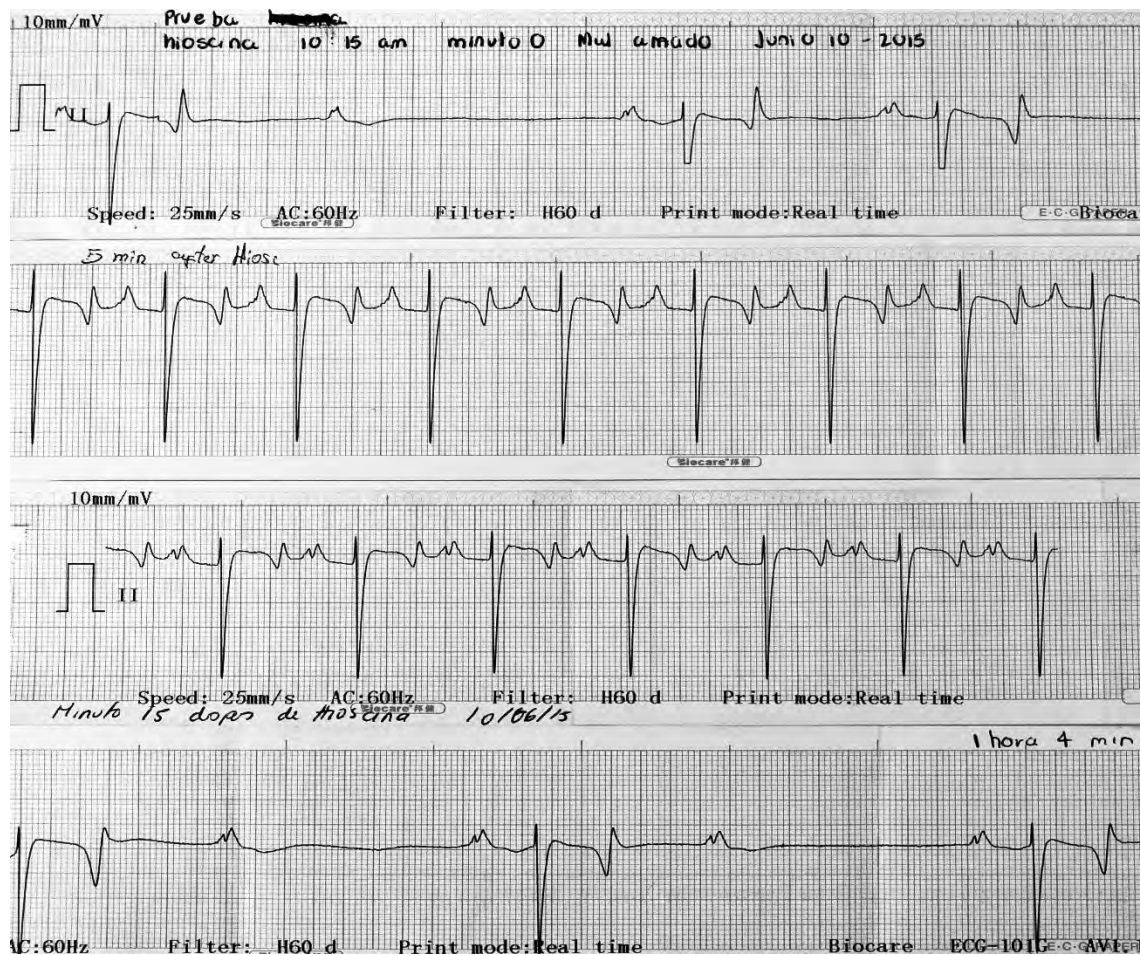
Nota. No hay respuesta al medicamento. Se observan las ondas P sin sucesión del complejo QRST; el bloqueo pasa de Mobitz II a Mobitz I.

Figura 5. Infusión dopamina en T40



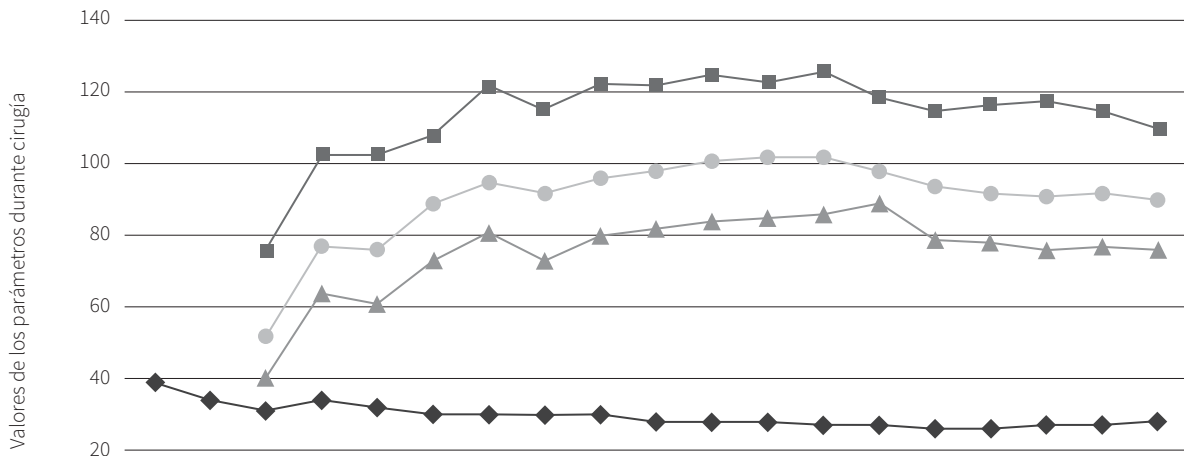
Nota. No hay cambio alguno del bloqueo AV de segundo grado Mobitz tipo II.

Figura 6. Monitoreo electrocardiográfico y de frecuencia cardiaca



Nota. T5 tras la administración de hioscina. Aumenta la FC, el patrón de las ondas es uniforme y se observan claramente ondas P seguidas de complejos QRST. T5 tras la administración de hioscina. El ritmo cardiaco continúa uniforme, no se presenta el bloqueo AV y la FC permanece aumentada. T64 tras administración de hioscina. El efecto del medicamento desaparece y reaparecen las ondas P no conductivas. De nuevo se evidencia el bloqueo AV Mobitz tipo II.

Figura 7. Valores de presión arterial y frecuencia cardiaca en relación con el tiempo de cirugía



	0'	5'	10'	10'	20'	25'	30'	35'	40'	45'	50'	55'	60'	65'	70'	75'	80'	85'	90'
◆ FC (ppm)	39	34	31	34	32	30	30	30	30	28	28	28	27	27	26	26	27	27	28
■ PAS (mmHg)			76	103	103	108	122	115	122	122	125	123	126	119	115	117	118	115	110
▲ PAD (mmHg)			40	64	61	73	81	73	80	82	84	85	86	89	79	78	76	77	76
● PAM (mmHg)			52	77	76	89	95	92	96	98	101	102	102	98	94	92	91	92	90

ppm: pulsaciones por minuto; PAS: presión arterial sistólica; PAD: presión arterial diastólica; PAM: presión arterial media; mmHg: milímetros de mercurio. Durante los primeros 30 min de cirugía las presiones arteriales aumentaron de forma constante mientras que la frecuencia cardiaca durante el mismo periodo disminuyó.

Nota: Entre los min 0 y 5 de cirugía no se cuenta con valores de presión arterial, tiempo durante el cual se estaba instalando el tensiómetro en el paciente. No se tomaron en cuenta valores de frecuencia respiratoria, saturación de oxígeno y concentración de dióxido de carbono debido a que no mostraron variaciones significativas durante la cirugía. El aumento de la presión arterial puede deberse a un mecanismo de compensación mediante barorreceptores, frente a la disminución de la frecuencia cardiaca durante los primeros 30 min de cirugía como mecanismo para asegurar una adecuada perfusión tisular (6).

DISCUSIÓN

Se han registrado múltiples causas que pueden generar un bloqueo AV de segundo grado Mobitz tipo II, como causas fisiológicas, metabólicas, farmacológicas, infecciosas y degenerativas. A pesar de que en la evaluación de la ecocardiografía del paciente no se evidenciaron alteraciones estructurales ni funcionales, no se descartan este tipo de causas como desencadenantes del bloqueo.

Dentro de las causas fisiológicas se ha registrado que debido al alto tono vagal de los equinos es normal que pre-

senten un bloqueo AV de segundo grado (7), el cual es detectado en aproximadamente el 40% de equinos sanos durante 24 h de continuo monitoreo por electrocardiografía (8). Dentro de las causas metabólicas se ha descrito el desbalance electrolítico, específicamente hipercalcemia, hipercalcemia e hipermagnesemia, aunque en este último los mecanismos por los cuales se genera el bloqueo no están claramente descritos. Sin embargo, este tipo de causas metabólicas se descartaron debido a que el paciente no presentó hipercalcemia ni hipercalcemia en los gases sanguíneos venosos (5). Las concentraciones de magnesio en sangre no fueron evaluadas en el paciente.

Una de las causas farmacológicas desencadenantes de bloqueo AV de segundo grado Mobitz tipo II es la sedación con α 2-adrenérgicos como la xilacina. Es probable que este medicamento fuera el causante del bloqueo en el paciente, debido a que solo fue detectado después de la sedación e inducción anestésica. Según la literatura, estos fármacos pueden iniciar un bloqueo AV de primer o segundo grado. A estos tipos de bloqueo se les llama *bloques dependientes de dosis* y generalmente se acompañan de bradicardia, signo que se evidenció en este caso (9). Los digitálicos también son causantes de estos bloques.

En el momento en que el paciente ingresa al Centro de Veterinaria y Zootecnia del CES no se encuentran anomalías a la auscultación, ni se evidencia una bradicardia. Dichas anomalías fueron detectadas tras la administración farmacológica (no cuando ingresa a cirugía). Sin embargo, no se puede descartar que el animal no presentara el bloqueo AV de segundo grado Mobitz tipo II previo a la administración farmacológica debido a que los monitoreos prequirúrgicos realizados en las instalaciones fueron en un lapso de 12 h y no se realizó un examen electrocardiográfico basal.

Por otro lado, se ha registrado el ayuno como un factor contribuyente para la disminución de la FC y la aparición de bloques AV de segundo grado. En un estudio realizado en cinco caballos purasangre se encontró que un ayuno prolongado de 24 h genera cambios en el sistema nervioso autónomo. Se sugiere que la actividad parasimpática puede incrementar y tener un efecto más pronunciado en la función cardíaca durante el ayuno (10). En este informe de caso, a pesar de que el ayuno no superó las 12 h, no se puede descartar que este factor haya influido en las alteraciones cardíacas que presentó el paciente.

Según las guías del Advanced Cardiovascular Life Support sobre fármacos para bradicardias, basadas en los manuales de la Asociación Americana del Corazón, la atropina no es efectiva en bloques AV Mobitz tipo II, debido a que esta solo aumenta la automaticidad del nodo sinusal y la conducción a través del nodo AV del corazón por su acción vagolítica directa. El Mobitz tipo II bloquea parcialmente los impulsos eléctricos en ventrículos (con-

ducción his-purkinje) distal al principal sitio de acción de la atropina, siendo así poco relevante su acción.

El N-butilbromuro de hioscina, usado principalmente como espasmolítico en dolor abdominal, ejerce bloqueo del tono vagal por medio de receptores M2 del sistema nervioso parasimpático. Sin embargo, tiene duración más corta en el tracto gastrointestinal que la atropina y con mínimos efectos en el sistema nervioso central debido a su pobre penetración de la barrera hematoencefálica (11). Algunos bloques AV de segundo grado y la bradicardia son inducidos por α 2 agonistas. Los medicamentos de esta categoría incrementan la resistencia vascular lo cual lleva a una hipertensión temporal (2,5). La hipertensión induce activación de reflejo barorreceptor lo que produce el incremento del tono parasimpático y desencadena bradicardia (2). En este caso, el paciente presenta una bradicardia marcada de 10 latidos por minuto una vez es sedado con xilacina IV (0,8 mg/kg) cuando se ingresa a cirugía por primera vez.

En un estudio realizado por Perotta y colaboradores la administración previa de hioscina con α 2-adrenérgicos previene la bradicardia y los bloques AV de segundo grado (4). La premedicación con hioscina genera un incremento en la FC y supresión de bradicardia inducida por α 2-adrenérgicos (10). A una dosis de 0,14 mg/kg IV la administración de hioscina IV incrementó la FC durante 20 min en un estudio realizado en 20 caballos (6). En el presente caso, la FC incrementó a 67 latidos por minuto y se mantuvo estable en T5, T20, T33 seguido de la administración de hioscina (0,22 mg/kg IV). Durante estos tiempos no se presentó el bloqueo AV de segundo grado, con disminución del intervalo QT. En el monitoreo de T60 la FC se encuentra nuevamente en 18 latidos por minuto. En un estudio realizado con ponis adultos, la FC incrementó durante 46 minutos después de la administración de hioscina a 0,30 mg/kg IV (12). Esto también se comprueba en un estudio realizado, en el cual se buscaba medir parámetros fisiológicos como ritmo cardíaco y presión arterial, con la administración intravenosa de bromuro de N-butylscopolammonium y xilacina conjuntamente. Se encuentra que con la administración sola de xilacina algunos caballos presentaron bloques

AV de primero y segundo grado. Con la administración de los dos medicamentos conjuntamente no se presentaron los bloqueos (13).

Finalmente, durante el mantenimiento anestésico se utilizaron varios medicamentos, uno de los cuales fue la lidocaína, la cual cumple un papel importante al mantener las funciones cardiopulmonares estables. Teniendo en cuenta el diagnóstico del paciente, en este trabajo fue imprescindible su utilización para así evitar una predominancia marcada del sistema parasimpático producida por el isoflurano y prevenir la aparición del bloqueo AV durante el procedimiento (14). El uso de lidocaína IV a diferentes dosis durante la cirugía ayudó a reducir el porcentaje de isoflurano necesario para mantener el plano anestésico y disminuir los efectos adversos cardiopulmonares que genera el anestésico inhalado.

CONCLUSIONES

El N-butilbromuro de hioscina, tanto en las pruebas previas a la cirugía como en la premedicación, fue el único medicamento capaz de contrarrestar la bradicardia y el bloqueo AV de segundo grado Mobitz tipo II que presentó el paciente de manera temporal. Para el conocimiento de los autores este es el primer informe del uso en un caso clínico del N-butilbromuro de hioscina en caballos con bloqueo AV de segundo grado. El uso de atropina, dopamina, y las pruebas de ejercicio que se realizaron no surtieron el efecto esperado, como aumento de la FC y la eliminación del bloqueo. Este informe de caso confirma la evidencia encontrada en diversos artículos sobre el uso de N-butilbromuro de hioscina como medicamento eficaz en bradicardias y en bloqueos AV de segundo grado Mobitz tipo II.

AGRADECIMIENTOS

Los autores agradecen por su colaboración y apoyo en el manejo de este caso al Dr. Alexander Valverde y al Dr. Iván Álvarez.

REFERENCIAS

1. Vogler J, Breithardt G, Eckardt L. Bradiarritmias y bloqueos de la conducción. *Rev Esp Cardiol*. 2012;65(7):656-67. <http://dx.doi.org/10.1016/j.recesp.2012.01.025>
2. Olivera Pérez L. Monitorización anestésica cardiovascular. Montevideo: Universidad de la República; 2013.
3. Morgan RA, Raftery AG, Cripps P, Senior JM, McGowan CM. The prevalence and nature of cardiac arrhythmias in horses following general anaesthesia and surgery. *Acta Vet Scand*. 2011;53:62. <http://dx.doi.org/10.1186/1751-0147-53-62>
4. Perotta JH, Canola PA, Lopes MC, Évora PM, Martinez PE, Escobar A, et al. Hyoscine-N-butylbromide premedication on cardiovascular variables of horses sedated with medetomidine. *Vet Anaesth Analg*. 2014;41(4):357-64. <http://dx.doi.org/10.1111/vaa.12139>
5. Marques JA, Teixeira Neto FJ, Campebell RC, Valadão CA. Effects of hyoscine-N-butylbromide given before romifidine in horses. *Vet Rec*. 1998;142(7):166-8. <http://dx.doi.org/10.1136/vr.142.7.166>
6. Cunningham JG, Klein BG, editors. *Cunningham's textbook of veterinary physiology*. 5a. ed. St. Louis, MO: Elsevier/Saunders; 2013.
7. Rezakhani A, Godarzi M, Tabatabaei Naeini I. A combination of atrioventricular block and sinoatrial block in a horse. *Act Vet Scand*. 2005;46(3):173-5. <http://dx.doi.org/10.1186/1751-0147-46-173>
8. Marr CM, Bowen IM, editors. *Cardiology of the horse*. 2a ed. Edinburgh: Saunders; 2010.
9. Valenzuela Aguilar JL. Efecto de la administración endovenosa de diferentes infusiones de detomidina sobre analgesia, sedación y variables cardiorespiratorias en equinos. Valdivia: Universidad Austral de Chile; 2004.
10. Valadão CAA, Teixeira Neto FJ, Marques JA. Evaluation of the effect of hyoscine-N-butyl bromide on the cardiovascular actions of detomidine in the horse. *Braz J Vet Res Anim Sci*. 2000;37(5):00-00. <http://dx.doi.org/10.1590/S1413-95962000000500011>
11. Sundra TM, Harrison JL, Lester GD, Raidal SL, Phillips JK. The influence of spasmolytic agents on heart rate variability and gastrointestinal motility in normal

- horses. *Res Vet Sci.* 2012;93(3):1426-33. <http://dx.doi.org/10.1016/j.rvsc.2012.05.003>
12. Geimer TR, Ekström PM, Ludders JW, Erichsen DF, Gleed RD. Haemodynamic effects of hyoscine-N-butylbromide in ponies. *J Vet Pharmacol Ther.* 1995;18(1):13-6. <http://dx.doi.org/10.1111/j.1365-2885.1995.tb00544.x>
13. Morton AJ, Varney CR, Ekiri AB, Grosche A. Effects of N-butylscopolammonium bromide and xylazine in horses. *Equine Vet J.* 2011;(39):117-22. <http://dx.doi.org/10.1111/j.2042-3306.2011.00400.x>
14. Gozalo-Marcilla M, Gasthuys F, Schauvliege S. Partial intravenous anaesthesia in the horse: a review of intravenous agents used to supplement equine inhalation anaesthesia. Part 1: lidocaine and ketamine. *Vet Anaesth Analg.* 2014;41(4):335-45. <http://dx.doi.org/10.1111/vaa.12179>