

January 2017

Hallazgos histopatológicos en la glándula mamaria de bovinos diagnosticados con mastitis clínica en la planta de beneficio del municipio de Ipiales, Colombia

Carlos Alberto Chaves Velásquez
Universidad de Nariño, cachavesv@unal.edu.co

Darío Antonio Vallejo Timarán
Universidad de Nariño, dario1@gmail.com

Juan Manuel Astaíza Martínez
Universidad de Nariño, astaizajm@gmail.com

Carmenza Janneth Benavides Melo
Universidad de Nariño, benavidesmelo@gmail.com

Fernando Efraín Chaves Chunata
Universidad de Nariño, ferchochaves@gmail.com

Follow this and additional works at: <https://ciencia.lasalle.edu.co/mv>

Citación recomendada

Chaves Velásquez CA, Vallejo Timarán DA, Astaíza Martínez JM, Benavides Melo CJ y Chaves Chunata FE. Hallazgos histopatológicos en la glándula mamaria de bovinos diagnosticados con mastitis clínica en la planta de beneficio del municipio de Ipiales, Colombia. Rev Med Vet. 2017;(33): 43-50. doi: <https://doi.org/10.19052/mv.4050>

This Artículo de Investigación is brought to you for free and open access by the Revistas científicas at Ciencia Unisalle. It has been accepted for inclusion in Revista de Medicina Veterinaria by an authorized editor of Ciencia Unisalle. For more information, please contact ciencia@lasalle.edu.co.

Hallazgos histopatológicos en la glándula mamaria de bovinos diagnosticados con mastitis clínica en la planta de beneficio del municipio de Ipiales, Colombia

Carlos Alberto Chaves Velásquez¹ / Darío Antonio Vallejo Timarán¹ / Juan Manuel Astaíza Martínez² / Carmenza Janneth Benavides Melo¹ / Fernando Efraín Chaves Chunata³

Resumen

La mastitis es la inflamación de la glándula mamaria y los síntomas pueden variar desde el incremento en el conteo de células somáticas sin cambios macroscópicos en leche hasta fibrosis progresiva o la ocurrencia de severa toxemia. Con el objetivo de describir hallazgos histopatológicos en la glándula mamaria de vacas lecheras diagnosticadas con mastitis clínica mediante la prueba California Mastitis Test (CMT), se realizó un estudio de tipo descriptivo en la planta de beneficio del municipio de Ipiales, Nariño, Colombia. Durante la inspección *ante mortem* se realizó la prueba de CMT; posterior al sacrificio se tomaron muestras de tejido mamario y piel del pezón a 332 cuartos bovinos. Las muestras se fijaron en formol bufferado al 10 % y se procesaron mediante la técnica de inclusión en parafina y coloración de hematoxilina y eosina. Al realizar la prueba de CMT, se encontró en cuartos anteriores mastitis grado 1 (46,2 %), 2 (26,9 %) y 3 (26,9 %). En cuartos posteriores, mastitis grado 1 (44,24 %), 2 (19,23 %) y 3 (36,53 %). El estudio histopatológico evidenció mastitis con distribución intraductal y periductal (70,19 %) con infiltrado inflamatorio mixto (41,34 %). En el 82,70 % de los casos se encontró dermatitis linfocítica perivascular. Los casos fueron severos en 30,76 % y crónicos en 79,80 %.

Palabras clave: evaluación, histopatología, inflamación mamaria, vaca.

- 1 Médico veterinario. Especialista. Docente del Departamento de Salud Animal, Universidad de Nariño, Pasto, Colombia. Miembro del Grupo de investigación en Medicina Interna y Farmacología Veterinaria (Mifarvet).
✉ cachavesv@unal.edu.co, dario1@gmail.com, benavidesmelo@gmail.com
- 2 Médico veterinario zootecnista. MSc. Docente del Departamento de Salud Animal, Universidad de Nariño, Pasto, Colombia. Miembro del Grupo de investigación en Medicina Interna y Farmacología Veterinaria (Mifarvet).
✉ astaizajm@gmail.com
- 3 Práctica privada. Miembro del Grupo de Investigación en Medicina Interna y Farmacología Veterinaria (Mifarvet), Universidad de Nariño, Pasto, Colombia.
✉ ferchochaves@gmail.com

Histopathological findings in the mammary gland of cattle diagnosed with clinical mastitis in the slaughter plant of the municipality of Ipiales (Colombia)

Abstract

Mastitis is the inflammation of the mammary gland and symptoms can range from increased somatic cell count without macroscopic changes in milk to progressive fibrosis or severe toxemia. In order to describe histopathological findings in the mammary gland of dairy cows diagnosed with clinical mastitis by the California Mastitis Test (CMT), a descriptive study was conducted in the slaughter plant of the municipality of Ipiales (Nariño, Colombia). CMT was performed during ante-mortem inspection; post slaughter, breast tissue and nipple skin samples were collected from 332 bovine quarters. Samples were fixed

Cómo citar este artículo: Chaves Velásquez CA, Vallejo Timarán DA, Astaíza Martínez JM, Benavides Melo CJ, Chaves Chunata FE. Hallazgos histopatológicos en la glándula mamaria de bovinos diagnosticados con mastitis clínica en la planta de beneficio del municipio de Ipiales, Colombia. Rev Med Vet. 2017;(33):43-50.
doi: <http://dx.doi.org/10.19052/mv.4050>

in 10% buffered formalin and processed by inclusion in paraffin and hematoxylin and eosin staining. CMT evidenced grade 1 mastitis (46.2%), grade 2 (26.9%), and grade 3 (26.9%) in anterior quarters. In posterior quarters, grade 1 (44.24%), grade 2 (19.23%), and grade 3 mastitis (36.53%) were found. Histopathological study evidenced mastitis with intraductal and periductal distribution (70.19%) with mixed inflammatory infiltrate (41.34%). In 82.70% of the cases perivascular lymphocytic dermatitis was found. 30.76% of the cases were severe and 79.80% represented chronic cases.

Keywords: evaluation, histopathology, mammary inflammation, cow.

Descobertas histopatológicas na glândula mamária de bovinos diagnosticados com mastite clínica na planta de beneficiamento do município de Ipiales, na Colômbia

Resumo

A mastite é a inflamação da glândula mamária e os sintomas podem variar desde incremento no contagem de células somáticas sem mudanças macroscópicas em leite a fibrose progressiva o a ocorrência de severa toxemia. Com o objetivo de descrever descobertas histopatológicas em glândula mamária de vacas leiteiras diagnosticadas com mastite clínica mediante a prova Califórnia Mastite Test (CMT), se realizou um estudo de tipo descritivo na planta de beneficiamento do município de Ipiales, Nariño, na Colômbia. Durante a inspeção *ante mortem* se realizou a prova de CMT; posterior ao sacrifício tomaram-se amostras de tecido mamário e pele do mamilo a 332 quartos bovinos. As amostras se fixaram em *formol bufferado* (formalina) ao 10% e se processaram mediante da técnica de inclusão em parafina e coloração de hematoxilina e eosina. Ao realizar a prova de CMT, se encontrou em quartos anteriores mastite de grau 1 (46,2%), 2 (26,9%) e grau 3 (26,9%). Em quartos posteriores, mastite grau 1 (44,24%), grau 2 (19,23%), grau 3 (36,53%). O estudo histopatológico evidenciou mastite com distribuição intra ductal e periductal (70,19%) com infiltrado inflamatório misto (41,34%). Em 82,70% dos casos se encontrou dermatite linfocítica perivascular. Os casos foram severos em 30,76% e crônicos em 79,80%.

Palavras chave: avaliação, histopatológica, inflamação mamária, vaca.

INTRODUCCIÓN

La mastitis es la inflamación de la glándula mamaria, y su principal causa es la infección bacteriana. La patogenicidad es compleja; contribuyen interacciones de la inmunidad innata y adaptativa, daño físico del esfínter y factores asociados con el ordeño mecánico (1). Es considerada la enfermedad infectocontagiosa de mayor impacto en los rebaños lecheros. Puede ser provocada por numerosos agentes, dentro de los cuales el género *Staphylococcus* es el más frecuentemente aislado (2).

La incidencia de mastitis clínica oscila entre el 15 y el 25%, aunque en algunos hatos puede ser superior al 45% (3). A pesar de los métodos modernos establecidos para el control de la mastitis bovina, esta continúa siendo una de las mayores causas de pérdidas económicas en la producción lechera, sufrimiento animal, efectos negativos en la calidad de leche y reducción en la higiene del producto (4). Es imposible cuantificar con precisión el costo total de la mastitis: varía con el tiempo y depende de las condiciones del hato. La disminución de la producción de leche representa aproximadamente el 70% del costo total

de la mastitis (5); en Estados Unidos, el costo de la mastitis se ha estimado en 200 dólares/vaca/año (3).

En el campo, muchos animales afectados con mastitis pasan desapercibidos en la evaluación clínica, pero podrían ser diagnosticados mediante pruebas de laboratorio y de campo como el California Mastitis Test (CMT) (6,7). Dicha prueba es fácil y rápida para predecir el conteo de células somáticas en leche de vacas con cuartos mamarios afectados (8).

La ocurrencia y el tipo de sintomatología en la mastitis se relacionan con la patogenicidad de los microorganismos y su habilidad para invadir los tejidos, así como la resistencia de la glándula mamaria. Estos factores determinan la severidad de los síntomas, que pueden variar desde el incremento en el conteo de células somáticas sin cambios macroscópicos en leche hasta la fibrosis progresiva o la ocurrencia de severa toxemia (9). La histopatología tiene como importancia el evaluar los daños tisulares y la pérdida de integridad estructural, dependiendo de la severidad y la duración del cuadro. Aquí se puede ver una inflamación, fibrosis, aumento de células, edemas, atrofia del tejido mamario, y en casos graves abscesos y gangrena (5,10).

El objetivo del presente trabajo fue describir los hallazgos histopatológicos en glándula mamaria de vacas lecheras diagnosticadas con mastitis clínica mediante la prueba de CMT en la planta de sacrificio del municipio de Ipiales, Nariño, Colombia.

MATERIALES Y MÉTODOS

Diseño metodológico

Se realizó un estudio descriptivo de tipo cualitativo.

Localización

El estudio se realizó en la planta de beneficio del municipio de Ipiales, departamento de Nariño, Colombia, en el período comprendido entre mayo a junio de 2014.

Tamaño de la muestra

Con base en el promedio de sacrificio de bovinos hembras ($n = 2443$) en la planta de beneficio del municipio de Ipiales durante 2011 y 2012, se estimó el tamaño de la muestra (n) teniendo en cuenta que las vacas que llegan a la planta de sacrificio tienen la misma probabilidad de ser diagnosticadas con mastitis clínica o sin esta, según la fórmula (11,12):

$$n = \frac{N \times Z\alpha^2 \times p \times q}{d^2 \times (N - 1) + Z\alpha^2 \times p \times q}$$

Donde:

$Z\alpha$ = Coeficiente para un nivel de confianza del 95 % = 1,96

p = Proporción esperada de la población = 0,50

q = $1 - p$

d = Precisión estimada para el estudio = 6 %

$n = 332$

El número de muestras (n) por obtener para el estudio se estimó en 332 cuartos mamarios positivos a mastitis clínica mediante CMT y que ingresan a la planta de beneficio de Ipiales.

Criterio de inclusión

Para el estudio se incluyeron hembras bovinas positivas a cualquier grado de mastitis clínica según la prueba de CMT.

Toma de muestras para prueba de California Mastitis Test

En la planta de beneficio, durante la inspección *ante mortem*, se realizó la prueba de CMT hasta completar el total de la muestra, teniendo en cuenta el criterio de inclusión. La prueba CMT se calificó como grado 0 (normal), trazas (mastitis subclínica), grado 1 (mastitis clínica con un rango aproximado de 400.000 a 1.200.000 células somáticas), grado 2 (mastitis clínica con un rango aproximado de 1.200.000 a 5.000.000 células somáticas) y grado 3

(mastitis clínica con un conteo de células somáticas mayor a 5.000.000) (13).

Toma de muestra para evaluación histopatológica

Inmediatamente después del sacrificio, se realizó la toma de muestras por corte profundo de tejido mamario, incluyendo piel y pezón de cada cuarto. Las muestras se fijaron en formol bufferado al 10 % para su transporte, y los tejidos se procesaron mediante la técnica de inclusión en parafina y coloración de hematoxilina y eosina, en el laboratorio de Patología de la Fundación Hospital San Pedro del Municipio San Juan de Pasto, Colombia.

El análisis y la interpretación histopatológica se realizaron en el área de cátedra y servicio de Patología Veterinaria de la Universidad de Nariño, teniendo en cuenta los criterios de evaluación de la tabla 1, para lo cual se consideraron los siguientes aspectos: reconocimiento histológico del órgano; evaluación en objetivos de 4X, 10X y 40X; evaluación de acinos glandulares, ductos, canalículos y conductos galactóforos, piel y pezón; observación de alteraciones microcirculatorias, degenerativas, inmunopatologías inflamatorias, proliferativas y disturbios generales. El grado de severidad se determinó según el porcentaje de tejido afectado, cantidad y distribución de alteraciones e infiltrado celular (5,14).

Tabla 1. Criterios de evaluación microscópica

Criterio de evaluación	Parámetros de evaluación
Grado de severidad	Leve-moderado-severo
Patrón de distribución	Intraductal-periductal
Tipo de infiltrado celular	Mononuclear-mixto-supurativo
Cronicidad	Aguda-crónica
Cambios en tejido funcional	Presencia de tejido conectivo

Variables objeto de estudio

Las variables consideradas fueron: grado de mastitis según CMT y cambios histopatológicos en glándula mamaria (grado de severidad, patrón de distribución de las lesiones, tipo de infiltrado celular, cronicidad, cambios en tejido funcional).

Análisis estadístico

Para determinar la distribución de los grados de mastitis clínica mediante CMT y establecer los cambios histopatológicos en glándula mamaria, se realizó estadística descriptiva mediante el uso de tablas de frecuencias, determinando la participación porcentual de cada variable en la población objeto de estudio.

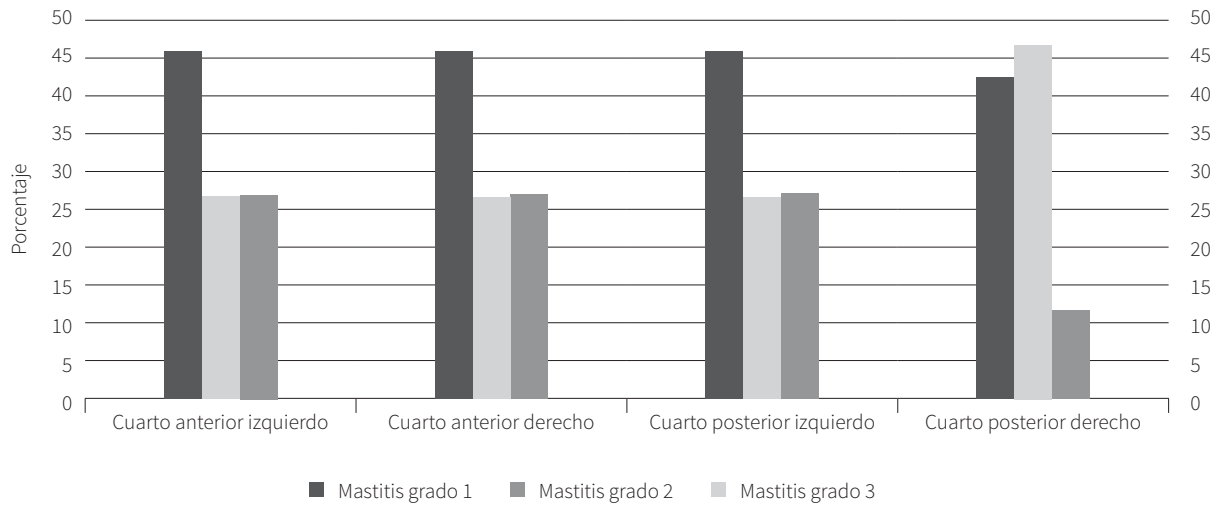
RESULTADOS

Proporción de cuartos afectados con mastitis clínica según la prueba California Mastitis Test

Según la prueba de CMT, la mayor proporción de cuartos anteriores (46,2 %) y posteriores (44,2 %) se encontró afectada con mastitis grado 1. La presentación de mastitis grado 2 fue mayor en cuartos anteriores (26,9 %). Con respecto a mastitis grado 3, se presentó en mayor proporción en cuartos posteriores (36,5 %) que en anteriores (26,9 %).

En la figura 1 se puede observar en igual proporción mastitis clínica grado 1 (46,2 %), grado 2 (26,9 %) y grado 3 (26,9 %) en los cuartos anterior izquierdo, anterior derecho y posterior izquierdo. La variación entre cuartos anteriores y posteriores se presentó por un aumento de mastitis grado 3 (46,2 %) en el cuadrante posterior derecho.

Figura 1. Proporción de cuartos afectados con mastitis clínica según CMT



Cambios histopatológicos en tejido mamario

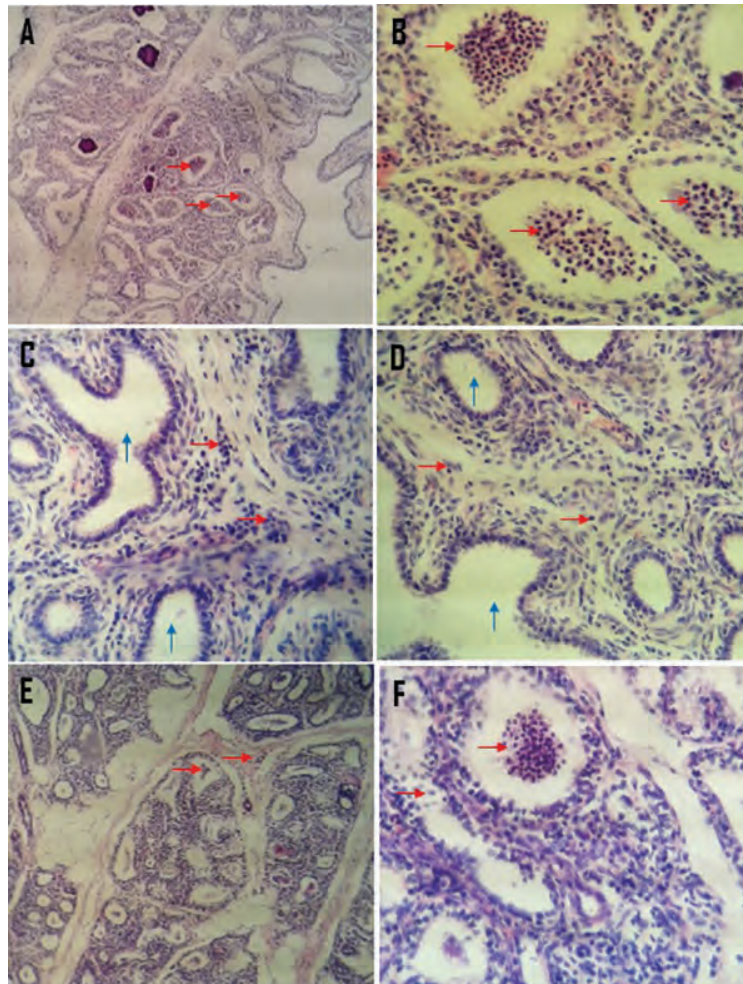
Las lesiones fueron en mayor proporción severas, de distribución intraductal-periductal con infiltrado celular predominantemente mixto. En el 79,80% de los casos las

lesiones fueron crónicas, en las cuales en el 32,7% se encontró presencia de tejido conectivo (no funcional) leve (tabla 2). La cronicidad de las lesiones, así como la naturaleza multifactorial de la enfermedad, se ve reflejada en que los infiltrados inflamatorios mononuclear y mixto (figura 2) fueron los predominantes en el estudio (tabla 2).

Tabla 2. Hallazgos histopatológicos en tejido mamario

Criterio de evaluación	Clasificación	Porcentaje
Severidad	Leve	30,76
	Moderado	29,80
	Severo	36,53
	Normal	2,88
Patrón de distribución	Intraductal	5,78
	Periductal	21,15
	Intraductal + periductal	70,19
Tipo de infiltrado celular	Mononuclear	38,46
	Mixto	41,34
	Supurativo	17,30
	Aparentemente normal	2,88
Cronicidad	Aguda	17,30
	Crónica	79,80
Presencia tejido conectivo	Leve	16,34
	Moderado	10,57
	Severo	5,76

Figura 2. Aspecto histológico de la glándula mamaria bovino-tejido glandular-hematoxilina y eosina H/E



Nota. Flechas rojas. A (4X) y B (10X): severo infiltrado inflamatorio *intraductal supurativo* (polimorfonucleares hipersegmentados). C (10X) y D (10X): moderado infiltrado inflamatorio *periductal mononuclear* en donde se puede observar región intraductal aparentemente normal, sin infiltrado (flechas azules). E (4X) y F (10X): severo infiltrado inflamatorio *intraductal y periductal mixto*.

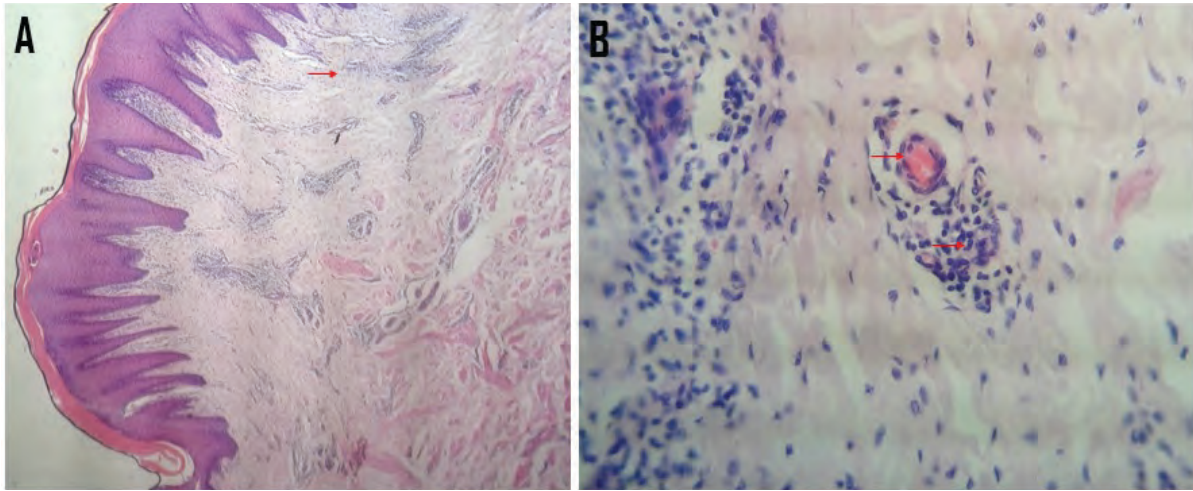
Cambios histopatológicos en piel del pezón y glándula mamaria

Los resultados en piel indican la presencia de dermatitis linfocítica perivascular que varía de moderada a severa (tabla 3, figura 3).

Tabla 3. Hallazgos histopatológicos en piel del pezón y de la glándula mamaria

Severidad	Hallazgo	Porcentaje
Leve	Dermatitis linfocítica perivascular	9,61
Moderado	Dermatitis linfocítica perivascular	19,23
Severo	Dermatitis linfocítica perivascular	53,84
Aparentemente normal	Sin hallazgos en piel	17,30

Figura 3. Aspecto histológico de la glándula mamaria: dermis superficial y profunda



Nota. Flechas rojas. A (4X) y B (10X): dermis superficial y profunda con severo infiltrado inflamatorio linfocítico perivascular.

DISCUSIÓN

En el estudio se encontró mayor proporción de mastitis clínica grado 3 en cuartos posteriores. Este hallazgo concuerda con lo registrado por Wolter, Castañeda, Kloppert y Zschöck, en 2004, quienes afirman que normalmente los cuartos posteriores son más grandes que los delanteros y, en promedio, secretan alrededor del 60% del rendimiento diario de leche, lo cual incrementa el riesgo de traumatismos y lesiones que facilitan el ingreso de microorganismos a la glándula mamaria (15).

Los hallazgos histopatológicos en la glándula mamaria revelan una mayor proporción de lesiones crónicas; aquí predominaron los infiltrados inflamatorios mononuclear y mixto, acompañados con proliferación de tejido conectivo, lo cual es indicativo del proceso de reparación en el tejido dañado; por otra parte, los hallazgos reflejan la naturaleza multifactorial de la enfermedad (9).

Los resultados en piel indican la presencia de dermatitis linfocítica perivascular que varía de moderada a severa en el 82,68% de la población objeto de estudio. Este tipo

de hipersensibilidad de tipo III es denominada también enfermedad por complejos inmunitarios (16). Debido a que la afección se presentó en una alta proporción de la población, se recomienda realizar un estudio enfocado hacia la búsqueda de agentes irritativos que afecten la piel, que varían desde sustancias químicas y medio ambiente hasta rutina de ordeño.

CONCLUSIONES

La evaluación histopatológica es una herramienta diagnóstica importante en la evaluación de la mastitis bovina que debe ser implementada con mayor frecuencia para el abordaje de esta patología.

AGRADECIMIENTOS

Los autores expresan sus agradecimientos a la doctora Yesika Catherine Obando Narváez, por su colaboración en el trabajo de campo.

REFERENCIAS

1. Schlafer D, Foster R. Female genital system. En: Grant Maxie M, editor. Jubb, Kennedy y Palmer's. Pathology of domestic animals. Vol. 3. 6a. ed. New York: Elsevier; 2016.
2. Contreras GA, Rodríguez JM. Mastitis: comparative etiology and epidemiology. *J Mammary Gland Biol Neoplasia*. 2011;16(4):339-56. <http://dx.doi.org/10.1007/s10911-011-9234-0>
3. Ruegg P, Erskine R. Mammary gland health. En: Smith B, editor. Large animal interne medicine. 5a. ed. New York: Elsevier; 2015.
4. Chagunda MG, Friggens NC, Rasmussen MD, Larsen T. A model for detection of individual cow mastitis based on an indicator measured in milk. *J Dairy Sci*. 2006;89(8):2980-98. [http://dx.doi.org/10.3168/jds.S0022-0302\(06\)72571-1](http://dx.doi.org/10.3168/jds.S0022-0302(06)72571-1)
5. Zhao X, Lacasse P. Mammary tissue damage during bovine mastitis: causes and control. *J Anim Sci*. 2008;86(13 Suppl):57-65. <http://dx.doi.org/10.2527/jas.2007-0302>
6. Gómez-Quispe O, Santivañez-Ballón C, Arauco-Villar F, Espezua-Flores O, Manrique-Meza J. Criterios de interpretación para California Mastitis Test en el diagnóstico de mastitis subclínica en bovinos. *Rev Inv Vet Perú*. 2015;26(1):86-95.
7. AL-Edany AA, Khudor MH, AL-Mousawi KS. Comparison of three indirect tests for the diagnosis of bovine subclinical mastitis caused by coagulase negative staphylococci with their susceptibility to seven antibiotics. *Bas J Vet Res*. 2012;11(1):75-83.
8. Bhutto AL, Murray RD, Woldehiwet Z. California mastitis test scores as indicators of subclinical intra-mammary infections at the end of lactation in dairy cows. *Res Vet Sci*. 2012;92(1):13-7.
9. Benites NR, Guerra JL, Melville PA, da Costa EO. Aetiology and histopathology of bovine mastitis of spontaneous occurrence. *J Vet Med B Infect Dis Vet Public Health*. 2002;49(8):366-70.
10. Schlafer D. Female genital system. En: Grant Maxie M, editor. Jubb, Kennedy, and Palmer's. Pathology of domestic animals. 5a. ed. New York: Davis, Elsevier Health; 2007. pp. 560-73.
11. Orellana S. Aportes metodológicos en la estimación de tamaños de muestra en estudios poblacionales de prevalencia [tesis doctoral]. Universidad Autónoma de Barcelona, Facultad de Medicina; 2014.
12. Navidi W, Monk B. Elementary statistics. New York: McGraw-Hill; 2012.
13. Sargeant JM, Leslie KE, Shirley JE, Pulkrabek BJ, Lim GH. Sensitivity and specificity of somatic cell counts and California Mastitis Test for identifying intramammary infection in early lactation. *J Dairy Sci*. 2001;84(9):2018-24.
14. Caswell J. Mammary gland. En: Grant Maxie M, editor. Jubb, Kennedy, and Palmer's. Pathology of domestic animals. 5a ed. New York: Davis, Elsevier Health; 2007. p. 526-750.
15. Wolter W, Castañeda H, Kloppert B, Zschöck M. Mastitis bovina: Prevención, diagnóstico y tratamiento. México: Universidad de Guadalajara; 2004.
16. Trigo F. Patología sistémica veterinaria. 5a. ed. México: McGraw-Hill; 2011.