

January 2018

Myxospóridos y nematodos en *Hemidopsis microlepsis* (Teleostei: Hemiodontidae) del río Gurguéia, Bom Jesús-Pi, Brasil

Manoel Lopes da Silva Filho
Universidade Federal do Piauí, manoellopes@ufpi.edu.br

Glauciany Soares Lopes
Secretária da Educação do Estado do Piauí, glaucianylopes@hotmail.com

Daniela Kunkel
Centro de Ciências Agrárias/ Universidade Federal do Piauí, danikunkel@hotmail.com

Danilo Rodrigues Barros Brito
Instituto Federal de Educação Ciência e Tecnologia do Maranhão, danilobrito@ifma.edu.br

Follow this and additional works at: <https://ciencia.lasalle.edu.co/mv>

Citación recomendada

Lopes da Silva Filho M, Lopes GS, Kunkel D y Barros Brito DR. Myxospóridos y nematodos en *Hemidopsis microlepsis* (Teleostei: Hemiodontidae) del río Gurguéia, Bom Jesús-Pi, Brasil. *Rev Med Vet.* 2018;(36): 89-96. doi: <https://doi.org/10.19052/mv.5175>

This Artículo de Investigación is brought to you for free and open access by the Revistas científicas at Ciencia Unisalle. It has been accepted for inclusion in Revista de Medicina Veterinaria by an authorized editor of Ciencia Unisalle. For more information, please contact ciencia@lasalle.edu.co.

Mixosporídeos e nematóides em *Hemiodopsis microlepis* (Teleostei: Hemiodontidae) do rio Gurguéia-Bom Jesus-Pi, Brasil

Manoel Lopes da Silva Filho¹ / Glauciany Soares Lopes² / Daniela Kunkel³ / Danilo Rodrigues Barros Brito⁴

Resumo

O objetivo deste estudo foi realizar um estudo ictioparasitológico sobre a espécie *Hemiodopsis microlepis* (peixes de arqueiros), do rio Gurguéia, situada em Bom Jesus-Piauí, Brasil. Coletaram-se trinta espécimes de *Hemiodopsis microlepis*, aos quais realizou-se uma análise morfológico externo e coleta de pequenos fragmentos das brânquias, fígado, rins e intestinos para identificar os parasitas *Myxobolus* sp., *Henneguya* sp. e *Camallanus* sp. em um microscópio óptico (40X). Aproximadamente 90% dos peixes examinados foram parasitados por mixosporídeos pertencentes à família Myxobolidae, dos quais ao redor do 20% foram parasitados por *Henneguya* sp. e o 70% foram parasitados por *Myxobolus* sp. Solo o 5% das espécimes parasitados por *Myxobolus* sp. foram também parasitados por nematódeos. O estudo de ictioparasitologia realizado sobre a espécie *Hemiodopsis microlepis* confirmou a presença de parasitas *Myxobolus* sp. e *Henneguya* e os nematódeos da espécie *Camallanus* sp.

Palavras chave: apicomplexa, archer peixes, ictioparasitologia, Myxozoa, nematódeos.

- 1 Médico Veterinário, Mestre em Ciência Animal, Doutor em Ciências Veterinárias, Professor Adjunto / Depto. de Reprodução Animal / Campus Professora Cinobelina Elvas – Universidade Federal do Piauí.
✉ manoellopes@ufpi.edu.br
- 2 Bióloga, Mestre em Fitotecnia, Professora da Secretária da Educação do Estado do Piauí - SEDUC.
✉ glaucianylopes@hotmail.com
- 3 Médica Veterinária, Mestre em Zootecnia, Doutoranda em Ciência Animal- Centro de Ciências Agrárias/ Universidade Federal do Piauí, bolsista CNPq.
✉ danikunkel@hotmail.com
- 4 Médico Veterinário, Mestre, Doutor em Ciência Animal, Professor/ Departamento de Desenvolvimento Educacional/ Instituto Federal de Educação Ciência e Tecnologia do Maranhão.
✉ danilobrito@ifma.edu.br

Myxosporids and nematodes in *Hemiodopsis microlepis* (Teleostei: Hemiodontidae) of the Gurguéia River, Bom Jesus-Piauí, Brazil

Abstract

The objective of this study was to carry out an ichthyoparasitological study on the species *Hemiodopsis microlepis* (archerfish) of the Gurguéia River, located in Bom Jesus-Piauí, Brazil. Thirty specimens of *Hemiodopsis microlepis* were collected, which underwent an external morphological analysis and collection of small fragments of gills, liver, kidneys, and intestines to identify the parasites *Myxobolus* sp., *Henneguya* sp., and *Camallanus* sp., using an optical microscope (40X). About 90% of the examined fish were parasitized by myxosporids belonging to the Myxobolidae family, of which around 20% were parasitized by *Henneguya* sp., and 70% were parasitized by *Myxobolus* sp. Only 5% of the specimens parasitized by *Myxobolus* sp. were also parasitized by nematodes. The ichthyoparasitological study of the species *Hemiodopsis microlepis* confirmed the presence of the parasites *Myxobolus* sp. and *Henneguya* sp., as well as the nematodes of the species *Camallanus* sp.

Keywords: Apicomplexa, archerfish, ichthyoparasitism, Myxozoa, nematodes.

Como citar este artigo: Filho ML, Lopes GS, Kunkel D, Barros Brito M. Mixosporídeos e nematóides em *Hemiodopsis microlepis* (Teleostei: Hemiodontidae) do rio Gurguéia-Bom Jesus-Pi, Brasil. Rev Med Vet. 2018;(36):89-96. doi: <http://dx.doi.org/10.19052/mv.5175>

Myxospóridos y nematodos en *Hemiodopsis microlepis* (Teleostei: Hemiodontidae) del río Gurguéia, Bom Jesús-Pi, Brasil

Resumen

El objetivo de este estudio fue realizar un estudio ictioparasitológico sobre la especie *Hemiodopsis microlepis* (peces de arqueros), del río Gurguéia, situada en Bom Jesus-Piauí, Brasil. Se recolectaron treinta especímenes de *Hemiodopsis microlepis*, a los que se les realizó un análisis morfológico externo y recolección de pequeños fragmentos de las branquias, hígado, riñones e intestinos para identificar los parásitos *Myxobolus* sp., *Henneguya* sp. y *Camallanus* sp. en un microscopio óptico (40X). Alrededor del 90% de los peces examinados fueron parasitados por myxosporidos pertenecientes a la familia Myxobolidae, de los cuales alrededor del 20% fueron parasitados por *Henneguya* sp. y el 70% fueron parasitados por *Myxobolus* sp. Solo el 5% de los especímenes parasitados por *Myxobolus* sp. fueron también parasitados por nematodos. El estudio ictioparasitológico realizado sobre la especie *Hemiodopsis microlepis* confirmó la presencia de parásitos *Myxobolus* sp. y *Henneguya* y los nematodos de la especie *Camallanus* sp.

Palabras clave: apicomplexa, archer peces, ictioparasitismo, Myxozoa, nematodos.

INTRODUÇÃO

Os myxosporeos são parasitos encontrados comumente em peixes formando cistos nas brânquias, órgãos internos e na musculatura. Estes cistos contêm numerosos esporos. Espécies de três gêneros são as mais comuns em peixes marinhos e de água doce: *Myxobolus* Bütschli, 1882, *Henneguya* Thélohan, 1892 e *Kudoa* (1). A maioria destes parasitos (aproximadamente 1400 espécies conhecidas) é estenoxeno, atacando somente uma única espécie. Entretanto, uma espécie de peixe pode albergar dezenas de espécies de mixosporeo (2). Uma parte das espécies é conhecida como parasitas patogênicos. Alguns deles provocam doenças específicas nos alevinos das espécies regionais e exóticas (2).

Desde o fim do século dezenove, vários grupos de especialistas estão pesquisando o ciclo evolutivo dos mixosporeos e as doenças que eles provocam. Apesar disso, há apenas quinze anos que obtiveram resultados significativos possibilitando explicar os processos patogênicos no hospedeiro. Pelo conhecimento atual, os mixosporeos são organismos metazoários primitivos concluindo

uma fase vegetativa prolongada nos peixes onde surgem esporos apresentando no mínimo seis células. As formas vegetativas geralmente são plasmódios de tamanho grande contendo núcleos vegetativos e células germinativas (2).

Os conhecimentos sobre a morfologia, taxonomia e o ciclo vital dos mixosporídeos dentro do organismo dos peixes, enriqueceram bastante nas últimas décadas (3). O ciclo envolve dois hospedeiros: um vertebrado (peixe) e um invertebrado (o anelídeo *Tubifex tubifex*) (4). Em cada um desses hospedeiros encontram-se esporos com características diferentes. O local de desenvolvimento dos esporos é a cartilagem do hospedeiro, com preferência pelos alevinos, existindo destruição do tecido (5). Quando se localizam na zona posterior da vértebra, exercem pressão sobre o nervo que controlam as células pigmentares da zona da cauda, ficando esta intensamente enegrecida. Se localizados perto da cápsula auditiva provocam distúrbios natatórios característicos (6).

Numerosas descrições de myxosporeos foram relatadas em peixes de diferentes áreas geográficas (7,8). O gêne-

ro mais rico dos myxosporeos é o *Myxobolus* apresentando mais de 450 espécies. Os resultados recentes das pesquisas na área foram relatados por Lom *et al*, (1992) (8). Até o presente momento, dezenove espécies de peixes brasileiros têm sido descritas como hospedeiro de diferentes espécies *Myxobolus* (9-17). No entanto, há poucos estudos sobre ultraestrutura de representantes de *Myxobolus* sp. do Brasil, do qual apenas três espécies têm sido descritas (18).

Representantes do gênero *Henneguya* são os mais estudados. Apresentam esporo alongado e dois filamentos polares longos. Formam seus cistos preferencialmente nos filamentos e arcos branquiais, provocando maior contato entre as lamelas secundárias diminuindo desta forma a superfície de absorção na extremidade dos filamentos, podendo chegar a provocar hiperplasia e hipertrofia dos órgãos infectados (19,20,21).

Muitos representantes do filo Nematoda são também relatados em várias espécies, sendo inclusive o maior dos grupos de parasitos de peixes. Mas, apesar disso são considerados, de maneira geral, espécies pouco patogênicas. São fáceis de serem reconhecidos devido ao formato alongado com extremidades afiladas. São dióicos e exibem dimorfismo sexual. Apresentam ciclo indireto, com participação de copépodes planctônicos como hospedeiros intermediários. Especial menção é feita para os camallanídeos de peixes de água doce, nematódeo que habita o reto (porção terminal do intestino grosso) dos peixes. O espécime parasitado apresenta protusão dos vermes pelo ânus, quando os peixes se movimentam os vermes retornam ao reto. Em algumas espécies não observamos esse sinal. Ainda podemos observar emagrecimento, deformações da coluna e nado lento (22,23,24). No Brasil existem relatos sobre a presença de espécies de *Philometra* em peixes de água doce e marinhos, estas são normalmente encontradas encistadas na pele, nadadeiras, ovário e cavidade corporal provocando peritonite (19,25).

A espécie *Hemiodopsis microlepis*, conhecido popularmente como peixe flecheiro ou voador, de maneira geral, possui importância econômica insignificante,

entretanto para a população ribeirinha e/ou carente representa uma importante fonte de alimentação. O *Hemiodopsis microlepis* apresenta corpo roliço e baixo com porte médio de até 25 cm e altura contida, cerca de 4 vezes no comprimento padrão, linha lateral com cerca de 120 escamas, 26 séries de escamas entre a dorsal e a linha lateral e 16 entre esta e a base da ventral, uma mancha escura alongada no flanco, na região posterior da nadadeira dorsal, com diâmetro aproximadamente do mesmo tamanho do olho e a qual é eventualmente seguida por uma faixa escura inconspícua, que vai até o final do pedúnculo caudal e lóbulo inferior da nadadeira caudal com uma faixa amarelada (26).

O objetivo do presente trabalho é fazer um estudo ictio-parasitológico na espécie *Hemiodopsis microlepis* (peixe flecheiro), que por sua vez é utilizado como fonte de alimentação pela população ribeirinha do Rio Gurguéia, localizado na cidade de Bom Jesus-Piauí.

MATERIAL E MÉTODOS

Foram coletados trinta espécimes de *Hemiodopsis microlepis* Kner, 1859 (Teleostei: Hemiodontidae) conhecido pelos nomes vulgares de “flecheiro” e “voador”, no rio Gurguéia, na cidade de Bom Jesus-Piauí localizada na Região Sudoeste do estado do Piauí, NE, a 635 km da capital Teresina, engloba uma área de 5.469,156 km². Sua posição geográfica é definida pelas coordenadas: latitude 09° 04' 28" sul e a uma longitude 44° 21' 31" oeste, estando a uma altitude de 277 m (27).

Os espécimes capturados foram transportados vivos ao Laboratório de Sanidade Animal do Campus Professora Cinobelina Elvas da Universidade Federal do Piauí (CPCE/UFPI), sendo mantidos em tanques.

Os peixes foram eutanasiados por um médico veterinário, pela imersão dos animais em solução de hidrocloreto de benzocaína e água, tamponada com pH neutro, na dose recomendada de 250 mg/L. A utilização de hidrocloreto de benzocaína proporciona a morte do animal mais rapidamente, com uma ótima eficiência e

estética. Imediatamente após a observação da ausência dos reflexos oculopalpebrais e conclusão do processo de eutanásia, foram observadas em lupa as nadadeiras e em seguida feito um corte, retirando-se o opérculo para exposição das brânquias.

Após a observação das brânquias fez-se uma incisão na cavidade celomática até o ânus, ao longo da linha média ventral, expondo as vísceras, rim e fígado. Foram retirados pequenos fragmentos das brânquias, fígado, rins e intestinos, colocados em lâminas e cobertos por lamínulas e examinados ao microscópio de luz com objetiva de 40X (17).

Os parasitos encontrados pertencentes à classe Myxosporios foram fixados com Glutaraldeído a 24,5%, em 24 h, sendo o mesmo utilizado como 1º fixador em concentrações variáveis de 2% a 5% e depois passado ao tampão de cacodilato de sódio a 0,2 M com pH 7,0-7,2 para estudo morfológico dos esporos e os pertencentes à classe Nematódeos fixados em AFA.

RESULTADOS

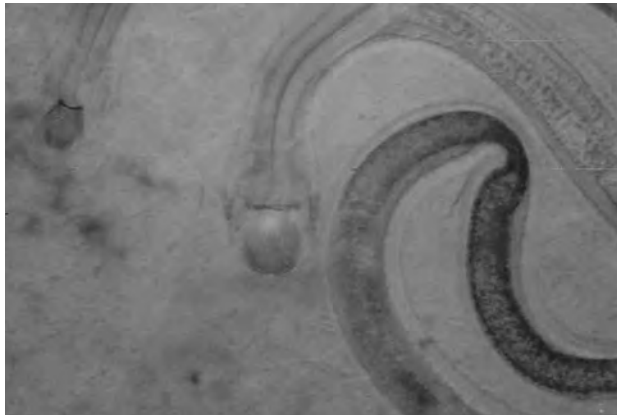
Nos peixes examinados, foram registradas duas morfoespécies de parasitos pertencentes às classes Myxosporios e Nematódeos. Dos espécimes de peixes examinados cerca de 85% se encontravam parasitados por pelo menos um dos tipos encontrados. Do total parasitado cerca de 90% apresentavam-se parasitados por mixosporídeos pertencentes à família Myxobolidae. Dos exemplares parasitados por Myxosporídeos cerca de 20% estavam parasitados por *Henneguya* sp. em seus filamentos branquiais e no fígado, 70% encontravam-se parasitados por *Myxobolus* sp. em forma de cisto no fígado e isolados nas brânquias, fígado e vesícula biliar. Apenas 5% dos espécimes, que também estava parasitado por *Myxobolus* sp., encontravam-se parasitado por Nematódeo, localizado no intestino (tabela 1), que de acordo com suas características foi identificado como *Camallanus* sp. (figura 1).

Tabela 1. Percentual de parasitos encontrados de *H. microlepis*, prevalência de cada parasito e órgãos parasitados. Bom Jesus-PI, 2015

Hospedeiro	Total de amostras parasitadas	Parasitos	Prevalência	Órgão parasitado
<i>H. microlepis</i>	85%	<i>Mixobolus</i> sp.	70%	Fígado (C)
				Fígado (I)
				Brânquias (I)
				V. biliar (I)
		<i>Henneguya</i> sp.	25%	Fígado (I)
				Brânquias (I)
<i>Camallanus</i> sp.	5%	Intestinos		

OP: órgãos parasitados; TAP: total de amostras parasitadas; Prev: prevalência; C: cisto; I: isolados.

Figura 1. *Camallanus* sp. encontrado no intestino de *H. microlepis* no rio Gurguéia



DISCUSSÃO

Os espécimes de mixosporídios são encontrados na maioria dos órgãos do corpo de seus hospedeiros, sendo mais comuns na bexiga natatória, vesícula biliar, cérebro e brânquias (28), apresentando um alto grau de tropismo, tanto para o hospedeiro, como para o tecido infectado (29).

Os resultados obtidos demonstraram grande semelhança com os obtidos por Olmos et al. (30) em exames realizados com espécimes de *Trichomyxterus aerolatus* Valenciennes, 1848 (Siluriformes), *Diplomystes nahuelbutaensis* Arratia, 1987 (Siluriformes) e *Percilia irwini* Eigenmann, 1927 (Perciformes), nativos da bacia do rio Laja no Chile, cujos exemplares apresentavam cérebro, coração, fígado, brânquias e intestinos parasitados por *Myxobolus* sp., *Henneguya* sp. e por nematódeos. No hemisfério norte, *Henneguya* sp. é considerado um patógeno severo, e significa um risco no cultivo de peixes siluriformes (ordem que inclui as espécies chilenas *T. areolatus*, *D. nahuelbutaensis*). Com respeito aos nematóides, estes são encontrados com frequência no intestino e eles são considerados patógenos fracos. Alves et al. (31) examinaram 30 peixes da espécie *Poecilia reticulata* Peters, 1859 provenientes de piscicultura ornamental, verificando que 93,4% dos peixes estavam parasitados por *Camallanus contti* Fujita, 1927. Entretanto, no presente

estudo foram encontrados somente 5% das amostras parasitadas por *Camallanus* sp., que encontrou a presença de 5,9% do parasito *Camallanus maculatus* n. sp. Martins, 2007 nas espécies de peixes *Xiphophorus maculatus* Günther, 1866, *P. reticulata* e *Poecilia Sphenops* Valenciennes, 1846 provenientes de água doce no estado de Santa Catarina.

Em uma análise histológica realizada nas brânquias de *Prochilodus lineatus* Valenciennes, 1847 provenientes do rio do Peixe, São Paulo, revelou numerosos cistos de *Myxobolus* sp. bem delimitados na base dos filamentos branquiais, na região da musculatura estriada próximo às artérias brânquias, porém nenhuma resposta inflamatória pronunciada foi encontrada no local de infecção (32). Em outros estudos realizados encontraram parasitos *Myxobolus* parasitando o coração de *Pimelodus ornatus* Kner, 1858 (33), na “patinga” híbrida (*Piaractus Mesopotamicus* Holmberg, 1887 x *Piaractus Brachyponnus* Cuvier, 1818) foram encontrados parasitas no rim e no baço (34), entretanto no presente estudo realizado na espécie *H. microlepis* havia a presença do *Myxobolus* sp. parasitando de forma isolada as brânquias, vesícula biliar e o fígado, o qual também apresentava cistos com o mesmo parasito.

Em relação ao *Henneguya* sp. foram isolados nas brânquias e no fígado da espécie *H. microlepis*, corroborando com Azevedo et al. (35) em pesquisas realizadas com *Hemiodopsis microlepis* também no rio Poty, encontraram uma nova espécie de *Henneguya*, *Henneguya hemiodopsis*, a qual infecta as lamelas branquiais ocasionando atrofia local e deformação das mesmas e com por Mendonça et al. (36) em pesquisas realizadas com *Pimelodus argenteus* Perugia, 1891 provenientes do rio Poty, Teresina, PI, cujos resultados demonstram que a espécie apresentava-se parasitada por *Henneguya* sp. em seus filamentos branquiais.

Algumas espécies de *Henneguya* levam a patogenia em seus hospedeiros. No entanto, na maioria das espécies ocorre pouca ou nenhuma resposta do hospedeiro e a condição mais encontrada nas análises histológicas é o encapsulamento do plasmódio por tecido conjuntivo e

fibrótico isolando o parasito e prevenindo sua dispersão para os tecidos adjacentes (37).

Entretanto, a importância da patogenicidade não esta apenas no caráter letal da doença, mas também no grau da lesão causada a alguns tecidos. Esse fato deve ser levado em consideração porque os hospedeiros dos mi-xosporídios são os peixes e, os mesmos constituem um valioso artigo comercial para o homem (38).

CONCLUSÃO

O estudo ictioparasitológico realizado na espécie *Hemiodopsis microlepis* (peixe flecheiro, peixe-voador), comprovou a presença dos parasitos *Myxobolus* sp., *Henneguya* sp. e nematoides como o *Camallanus* sp.

AGRADECIMENTO

A Carlos Azevedo da Universidade de Porto, Portugal, pela grande ajuda.

REFERÊNCIAS

1. Luque JL. Biología, epidemiología e controle de parasitos de peixes. *Rev Bras Parasitol Vet.* 2004;13(1):161-5.
2. László B, Csaba S, Kálmán M. Atuais conhecimentos sobre Myxosporea (Myxozoa), parasitas de peixes: Um estágio alternativo dos parasitas no Brasil. *Braz J Vet Res Anim Sci.* 2002;39(5):271-6. <https://doi.org/10.1590/S1413-95962002000500010>
3. Pavanelli GC, Eiras JC, Takemoto RM. Doenças de peixes. Maringá: Nupelia; 1998.
4. Kent M L, Andree KB, Bartholomew JL, Elmatbouli M, Desser SS, Devlin RH, et al. Recent advances in our knowledge of the Myxozoa. *J Eukaryot Microbiol.* 2002;48(4):395-413. <https://doi.org/10.1111/j.1550-7408.2001.tb00173.x>
5. Thompson KG, Nehring RB, Bowden DC, Wygant T. Response of rainbow trout *Oncorhynchus mykiss* to exposure to *Myxobolus cerebralis* above and below a point source of infectivity in the upper Colorado River. *Dis Aquat Organ.* 2002;49(3):171-8.
6. Pavanelli GC, Eiras JC, Takemoto RM. Doenças de peixes. Profilaxia, diagnóstico e tratamento. Editora Universidade de Estadual de Maringá; 2002.
7. Landsberg JH, Lom J. Taxonomy of the genera *Myxobolus*/*Myxosoma* group (Myxobolidae: Myxosporea), current listing of species and revision of synonyms. *Syst Parasitol.* 1991;18(3):165-86. <https://doi.org/10.1007/BF00009358>
8. Lom J, Dykova, I. Protozoan parasites of fishes. Elsevier Science Publisher; 1992.
9. Walliker D. Myxosporidea of some Brazilian freshwater fishes. *J Parasitol.* 1969;55(5):942-8. <https://doi.org/10.2307/3277155>
10. Kent ML, Hoffman GL. Two new species of Myxozoa, *Myxobolus inaequus* sp. n. and *Henneguya theca* sp. n. from the brain of a South America knife fish, *Eigenmannia virescens* (V.). *J Protozool.* 1984;31(1):91-4. <https://doi.org/10.1111/j.1550-7408.1984.tb04295.x>
11. Molnár K, Békési L. Description of a new *Myxobolus* species, *M. colossomatis* n. sp. from the teleost *Colossoma macropomum* of the Amazon River basin. *J Appl Ichthyol.* 1993;9(1):57-63. <https://doi.org/10.1111/j.1439-0426.1993.tb00388.x>
12. Gioia I, Cordeiro NS. Brazilian myxosporidians' checklist (Myxozoa). *Acta Protozool.* 1996;35:137-149.
13. Casal G, Matos E, Azevedo C. Ultrastructural data on the life stages of *Myxobolus braziliensis* n. sp., parasite of an Amazonian fish. *Eur J Protistol.* 1996;32(1):123-7. [https://doi.org/10.1016/S0932-4739\(96\)80047-2](https://doi.org/10.1016/S0932-4739(96)80047-2)
14. Molnár K, Ranzani-Paiva MJ, Eiras JC, Rodrigues EL. *Myxobolus macroplasmoidal* sp. n. (Myxozoa: Myxosporea), a parasite of the abdominal cavity of the characid teleost, *Salminus maxillosus*, in Brazil. *Acta Protozool.* 1998;37(4):241-5.
15. Adriano EA, Arana S, Ceccarelli PS, Cordeiro NS. Light and scanning microscopy of *Myxobolus porofilus* sp. n. (Myxosporea: Myxobolidae) infecting the visceral cavity of *Prochilodus lineatus* (Pisces: Characiformes: Prochilodontidae) cultivated in Brazil. *Folia Parasitol (Praha).* 2002;49(4):259-62. <https://doi.org/10.14411/fp.2002.049>

16. Azevedo C, Corral L, Matos E. *Myxobolus desaequalis* n. sp. (Myxozoa, Myxosporea), parasite of the Amazonian freshwater fish, *Apteronotus albifrons* (Teleostei, Apterontidae). *J Eukaryot Microbiol.* 2002;49(6):485-8. <https://doi.org/10.1111/j.1550-7408.2002.tb00233.x>
17. Cellere EF, Cordeiro NS, Adriano EA. *Myxobolus absonus* sp. n. (Myxozoa: Myxosporea) parasitizing *Pimelodus maculatus* (Siluriformes: Pimelodidae), a South American freshwater fish. *Mem Inst Oswaldo Cruz.* 2002;97(1):79-80. <https://doi.org/10.1590/S0074-02762002000100012>
18. Casal G, Matos E, Azevedo C. Ultrastructural data on the spore of *Myxobolus maculatus* n. sp. (phylum Myxozoa), parasite from the Amazonian fish *Metynnis maculatus* (Teleostei). *Dis Aquat Organ.* 2002;51(2):107-12. <https://doi.org/10.3354/dao051107>
19. Eiras, JC, Pavanelli, GC, Ranzani-Paiva, MJT, Takemoto, RM. Gill histopathology of *piaractus mesopotamicus* (Osteichthyes: Serrasalmidae) infected by *Henneguya piaractus* Martins & Sousa, 1997 (Myxobolidae). *Res Review Parasitol.* 1999;59(3-4):117-20.
20. Eiras, JC. Synopsis of the species of the genus *Henneguya* Thélohan, 1892 (Myxozoa: Myxosporea: Myxobolidae). *Syst Parasitol.* 2002;52(1):43-54. <https://doi.org/10.1023/A:1015016312195>
21. Ferraz E, Thatcher, VE. *Camallanus acaudatus* sp.n. (Nematoda: Camallanidae) é uma descrição do macho de *Camallanus tridentatus* (D., 1884) parasitas de peixes da Amazônia brasileira. *Amazoniana.* 1990;11(1-2):135-45.
22. Alves DR, Luque JL, Paraguassú AR. Ectoparasitos da tilápia nilótica *Oreochromis niloticus* (Osteichthyes: Cichlidae) da Estação de Piscicultura da UFRRJ. *Rev Univ Rural-Sér Ciên da Vida.* 2000;22(1):81-5.
23. Levsen A. Transmission ecology and larval behaviour of *Amallanus cotti* (Nematotoda, Camallanidae) under aquarium conditions. *Aquarium Sci Conservat.* 2001;3(4):315-25. <https://doi.org/10.1023/A:1013137801600>
24. Luque JL, Alves DR, Ribeiro RS. Community ecology of the metazoan parasites of banded croaker, *Paralichthys brasiliensis* (Osteichthyes: Sciaenidae) from the coastal zone of the State of Rio de Janeiro, Brasil. *Acta Scientiarum.* 2003;25(2):273-8.
25. Langeani Neto F. Estudo Filogenético e revisão taxonômica da Família Hemiodontidae Boulenger, 1904 (sensu Roberts, 1794) (Ostariophysi, Characiformes) [tese de doutorado]. Universidade de São Paulo; 1996.
26. Vazzoler AEAM. Biologia da reprodução de peixes teleosteos: teoria e prática. Maringá: Eduem-São Paulo: SBI; 1996.
27. Instituto Brasileiro de Geografia e Estatística. Banco de dados agregados [internet]. 2012 [citado 2015 ago 15]. Disponível em: <http://www.sidra.ibge.gov.br/bda/pecua/default.asp?t=2&z=t&o=22&u1=1&u3=1&u4=1&5=1&u6=1&u7=1&u2=1>
28. Lom J. Notes on the ultrastructure and sporoblast development in fish parasitizing myxosporidian of the genus *Sphareomyxa*. *Z Zellforsch Mikrosk Anat.* 1969;97(3):416-37. <https://doi.org/10.1007/BF00968848>
29. Salim KY, Desser SS. Description and phylogenetic systematic of *Myxobolus* ssp. from Cyprinids in Algoniun Park, Ontario. *J Eukaryot Microbiol.* 2000;47(3):309-18. <https://doi.org/10.1111/j.1550-7408.2000.tb00052.x>
30. Olmos VL, Victoriano P, Habit E, Valdovinos C. Parasitos de peces nativos de la ceunca Del Río Laja (Chile Central) y alcances sobre sus ciclos de vida. *Ach Med Vet.* 2003;35(2):195-203. <https://doi.org/10.4067/S0301-732X2003000200007>
31. Alves DR, Luque JL, Paraguassú AR, Marques FA. Ocorrência de *Camallanus conti* (Nematoda: Camallanidae) parasitando o Guppy, *Poecilia reticulata* (Osteichthyes: Poecillidae) no Brasil. *Rev Univ Rural-Sér Ciên da Vida.* 2000;22(supl.):77-9.
32. Vieira DHHD. Análises morfológicas dos mixozoários (Myxozoa) parasitos presentes em tecido nervoso de peixes coletados no Rio do Peixe, médio Rio Tietê, São Paulo, Brasil [trabalho de conclusão de curso]. Botucatu: Universidade Estadual de São Paulo; 2013.
33. Matos E, Videira M, Velasco M, Sanches O, São Clemente SC, Matos P. Infection of the heart of *Pimelodus ornatus* (Teleostei, Pimelodidae), by *Myxobolus*

- sp (Myxozoa, Myxobolidae). *Braz J Vet Parasitol*. 2014;23(4):543-56. <https://doi.org/10.1590/S1984-29612014083>
34. Franceschini L, Zago AC, Schalch SHC, Garcia F, Romera DM, Silva RJ. Parasite infections of *Piaractus mesopotamicus* and hybrid (*P. mesopotamicus* x *Piaractus brachypomus*) cultured in Brazil. *Rev Bras Parasitol Vet*. 2013;22(3):407-14. <https://doi.org/10.1590/S1984-29612013000300015>
35. Azevedo C, Casal G, Mendonça I, Matos E. Fine structure of *Henneguya hemiodopsis* sp. n. (Myxozoa), a parasite of the gills of the Brazilian teleostean fish *Hemiodopsis microlepes* (Hemiodoptidae). *Mem Inst Oswaldo Cruz*. 2009;104(7):975-9. <https://doi.org/10.1590/S0074-02762009000700006>
36. Mendonça IL, Muratori MCS, Araripe MNBA, Matos E. Aspectos morfológicos de Mixosporídeo *Henneguya* parasitando *Pimelodus argentens*. In: XXIV Congresso Brasileiro de Zoologia, 2002, Itajaí, SC. Anais do evento. Itajaí, SC: Sociedade Brasileira de Zoologia.
37. Barassa B, Adriano E, Cordeiro NS, Arana S, Ceccarelli OS. Morphology and host-parasite interaction of *Henneguya azevedoi* n. sp. parasite of gills of *Leporinus obtusidens* from Mogi Guaçu River, Brazil. *Parasitol Res*. 2012;110(2):887-94. <https://doi.org/10.1007/s00436-011-2571-5>
38. Silva Junior ACS. Myxosporidiose em peixes de água doce. *Estação Científica (Unifap)*. 2012;2(2):25-39.