

2020-02-27

Estudio retrospectivo del carcinoma de células escamosas en bovinos en el departamento de Nariño, Colombia

Darío A. Cedeño Quevedo
Universidad de Nariño, dcedeno@udenar.edu.co

Tatiana Guerron Morales
Universidad de Nariño

Jeraldine Mera Solarte
Universidad de Nariño

Carlos A. Calpa Oliva
Universidad de Nariño

Follow this and additional works at: <https://ciencia.lasalle.edu.co/mv>

Citación recomendada

Cedeño Quevedo DA, Guerron Morales T, Mera Solarte J y Calpa Oliva CA. Estudio retrospectivo del carcinoma de células escamosas en bovinos en el departamento de Nariño, Colombia. Rev Med Vet. 2020;(39): 75-84. doi: <https://doi.org/10.19052/mv.vol1.iss39.8>

This Artículo de Investigación is brought to you for free and open access by the Revistas científicas at Ciencia Unisalle. It has been accepted for inclusion in Revista de Medicina Veterinaria by an authorized editor of Ciencia Unisalle. For more information, please contact ciencia@lasalle.edu.co.

Estudio retrospectivo del carcinoma de células escamosas en bovinos en el departamento de Nariño, Colombia*

Dario A. Cedeño Quevedo¹ / Tatiana Guerron Morales² / Jeraldine Mera Solarte³ / Carlos A. Calpa Oliva⁴

Resumen

El carcinoma de células escamosas (CCE) es la neoplasia más frecuente en los bovinos. El trabajo determinó la frecuencia del CCE y factores de riesgo asociados desde el año 2007 hasta el 2019, en el departamento de Nariño. Se analizaron 82 casos de la base de datos de la clínica de animales grandes de la Universidad de Nariño, teniendo en cuenta las variables: raza, edad, número de partos, ubicación del tumor, pigmentación de la piel y la altura sobre el nivel del mar de las fincas. Posteriormente, se formaron tres grupos: < 3 años (jóvenes), entre 4 y 7 años (adultos) y > 8 años (seniles). Las 56 fincas están ubicadas a 2973 ± 197.01 metros sobre el nivel del mar (msnm). Las razas estudiadas fueron: Holstein 81.2 %, Normando 7.2%, Montbeliarde 3.4 %, Simhol 3.4 %, Criollas 2.4 %, Jersey 1.2 % y Cebú 1.2 %. La presentación de CCE comprometía en su mayoría, la región ocular y periorbital 85.3 %, seguida de vulva 11.1 % y entre el dorso, ubre y cuerno en un 3.9 %. La despigmentación de la piel se presentó en 31.7 % de los casos. El promedio de edad fue 7.7 ± 1.58 años; dos novillas, 58 adultos y 22 seniles con un promedio de 4.7 ± 1.35 partos. La frecuencia de presentación fue significativamente mayor en animales adultos ($p < 0.001$). La ubicación del carcinoma fue mayor en el ojo y en el tejido periorbital ($p < 0.005$), la presentación fue significativa en animales con áreas de piel no pigmentada y en la raza Holstein ($p < 0.005$ y $p < 0.001$ respectivamente). Se determinó como factor de riesgo la edad, la despigmentación y la altitud (msnm) de las fincas. El estudio representa el primer reporte de ocurrencia y factores asociados al CCE en bovinos, en el Departamento de Nariño.

Palabras clave: luz ultravioleta, melanina, tumor maligno

* Artículo resultado de investigación. Proyecto financiado por la VIPRI

1 DMV, Esp. MSc, PhD, Departamento de Salud Animal, Facultad de Ciencias Pecuarias, Universidad de Nariño.

✉ dcedeno@udenar.edu.co <https://orcid.org/0000-0002-9324-7752>

2 Est. MV, Grupo de investigación BUIATRIA, Departamento de Salud Animal, Facultad de Ciencias Pecuarias, Universidad de Nariño.

3 Est. MV, Grupo de investigación BUIATRIA, Departamento de Salud Animal, Facultad de Ciencias Pecuarias, Universidad de Nariño.

4 MVZ, MSc, PhD, Grupo de investigación BUIATRIA, Departamento de Salud Animal, Facultad de Ciencias Pecuarias, Universidad de Nariño.

Cómo citar este artículo: Cedeño Quevedo DA, Guerron Morales T, Mera Solarte J, Calpa Oliva CA. Estudio retrospectivo del carcinoma de células escamosas en bovinos en el departamento de Nariño, Colombia. *Rev Med Vet.* 2019;(39):75-84. <https://doi.org/10.19052/mv.vol1.iss39.8>

Retrospective Study of Squamous Cell Carcinoma in Bovines in Nariño Province, Colombia

Abstract

Squamous Cell Carcinoma (SCC) is the most frequent neoplasia in bovinos. This work determined the SCC frequency and the associated risk factors from 2007 to 2019 in Nariño Province. Eighty-two cases from the big animal clinic database at the *Universidad de Nariño* were analyzed. The variables considered herein include: breed, age, parity, tumor location, skin pigmentation and MASL of the farms. Three groups were created: < 3 years old (younger), from 4 to 7 years old (adults), and > 8 years old (elder). The 56 farms are located at 2973 ± 197.01 meters above sea level. The studied breeds include Holstein 81.2%, Normando 7.2%, Montbeliarde 3.4%, Simhol 3.4%, Criollas 2.4%,

Jersey 1.2% and Cebú 1.2%. the SCC compromised the eye and periorbital regions in 85.3% of the cases, followed by the vulva 11.1%, and 3.9% in the back, udder and horns. Skin depigmentation was observed in 31.7% of the cases. The average age was 7.7 ± 1.58 years; 2 heifers, 58 adults and 22 elders with a parity of 4.7 ± 1.35 on average. Appearance frequency was significantly higher in adult animals ($p < 0,001$). The location of the carcinoma was greater in the eye and the periorbital tissue ($p < 0,005$). The appearance was significantly higher in animals with non-pigmented skin areas and in the Holstein breed ($p < 0.005$ and $p < 0.001$, respectively). The risk factors found in this research were age, depigmentation and MASL of the farms. This study is the first report of occurrence and factors associated with the SCC in bovines in the Nariño Province.

Keywords: UV light, melanin, malignant tumor

Estudo retrospectivo do carcinoma de células escamosas em bovinos no departamento de Nariño, Colômbia

Resumo

O carcinoma de células escamosas (CCE) é a neoplasia mais comum em bovinos. O trabalho determinou a frequência da CCE e os fatores de risco associados de 2007 a 2019, no departamento de Nariño. Foram analisados 82 casos a partir do banco de dados da clínica de grandes animais da Universidade de Nariño, considerando as variáveis: raça, idade, número de partos, localização do tumor, pigmentação da pele e altura acima do nível do mar das fazendas. Três grupos foram formados: <3 anos (jovens), entre 4 e 7 anos (adultos) e > 8 anos (senis). As 56 fazendas estão localizadas a $2973 \pm 197,01$ metros sobre o nível do mar (msnm). As raças estudadas foram: Holstein 81,2%, Normando 7,2%, Montbeliarde 3,4%, Simhol 3,4%, Crioulo 2,4%, Jersey 1,2% e Cebu 1,2%. A apresentação da CCE comprometeu principalmente a região ocular e periorbital em 85,3%, seguida pela vulva em 11,1% e entre as costas, úbere e corno em 3,9%. A despigmentação da pele ocorreu em 31,7% dos casos. A idade média foi de $7,7 \pm 1,58$ anos; duas novilhas, 58 adultos e 22 senis, com média de $4,7 \pm 1,35$ partos. A frequência de apresentação foi significativamente maior em animais adultos ($p < 0,001$). A localização do carcinoma foi maior no olho e no tecido periorbital ($p < 0,005$), a apresentação foi significativa em animais com áreas de pele não pigmentada e na raça Holstein ($p < 0,005$ e $p < 0,001$, respectivamente). A idade, despigmentação e altitude (msnm) das fazendas foram determinadas como fator de risco. O estudo representa o primeiro relato de ocorrência e fatores associados à CCE em bovinos, no Departamento de Nariño.

Palavras-chave: luz ultravioleta, melanina, tumor maligno

INTRODUCCIÓN

El carcinoma de células escamosas es un tumor maligno de los queratinocitos que se caracteriza por un crecimiento lento, invasivo y ocasionalmente metastático (1). El desarrollo de este tipo de tumor está asociado a la exposición prolongada a la luz ultravioleta (UV), la

falta de pigmento en la epidermis, la ausencia de pelo o la escasa cobertura capilar en los sitios afectados (2). Además, existen otros factores como la altura sobre el nivel del mar y la latitud de las fincas. Algunos otros factores predisponentes para el desarrollo del CCE son la edad, el manejo de los animales y las laceraciones en las regiones involucradas (3). En general, el CCE se presen-

ta en tejidos oculares y periorbitales, especialmente en el tercer párpado, epitelio conjuntival, unión córneoescletral y mucocutánea de los párpados, vulva y zonas carentes de pigmento. La falta de pigmentación juega un papel importante en el desarrollo del carcinoma, ya que la melanina es un factor fotoprotector en las superficies epidérmicas y mucosas (4).

Este carcinoma es responsable de pérdidas económicas significativas; representadas en gastos médico-quirúrgicos, trastornos reproductivos, dolor que repercute negativamente en la producción, aumenta los porcentajes de descartes y decomisos de la carcasa en los centros de beneficio (5). Los carcinomas de células escamosas tienen una frecuencia alta en el mundo. Grandes estudios realizados sobre neoplasias en animales de producción en regiones de África (6), Inglaterra (7) Israel (8), Canadá (9), Países Bajos (10) y Estados Unidos (11) demuestran que el CCE es una de las principales neoplasias que afectan la productividad en el ganado vacuno.

En el plano sudamericano, los casos diagnosticados con CCE en algunas regiones de Brasil están entre las neoplasias más frecuentes en los animales de ganadería. Según Ramos (12), en el Río Grande do Sul, estudios realizados en el Laboratorio Regional de Diagnóstico de la Facultad de Veterinaria de la Universidad Federal de Pelotas (UFPEL), el CCE fue el tumor más frecuente en rumiantes y el segundo en equinos. Las regiones en Colombia donde han reportado casos clínicos de CCE son Córdoba, en un toro Simmental (13) y en Caquetá (14).

Entre los CCE de mayor frecuencia se encuentra el carcinoma de células escamosas ocular (CCEO), neoplasia primaria de origen epitelial que puede ocurrir en diferentes tejidos oculares y periorbitales, incluida la piel palpebral, las superficies epiteliales de la córnea y la conjuntiva, el tercer párpado y el limbo (15). CCEO se produce con alta frecuencia en el ganado bovino de todo el mundo y es la principal causa de enucleación entre todas las demás enfermedades oculares (16). Este tipo de carcinoma se presenta mayormente en bovinos *Taurus*, pues las razas cebuínas y criollas son más resistentes (17).

Este trabajo tiene por objeto determinar la frecuencia de casos de carcinoma de células escamosas diagnosticados y tratados de manera ambulatoria, en la clínica veterinaria de la Universidad de Nariño entre los años 2007 y 2019, evaluando los datos epidemiológicos y los factores de riesgo.

MATERIALES Y MÉTODOS

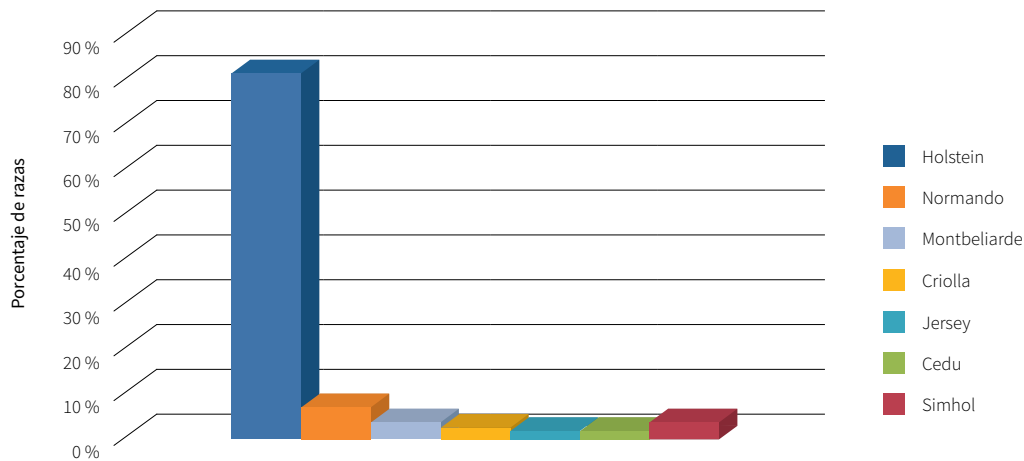
Se revisaron 82 historias clínicas de bovinos con diagnóstico de CCE y sus intervenciones quirúrgicas registradas en los últimos 12 años (2007 - 2019) obtenidas de la base de datos de la clínica veterinaria de la Universidad de Nariño. Los bovinos se agruparon por edad; menores de tres años (jóvenes), entre tres y siete años (adultos) y mayores de siete años (seniles). Las razas involucradas en el estudio fueron Holstein, Normando, Montbeliarde, Cebú, Criolla, Jersey y Simhol. En cuanto a la ubicación anatómica del carcinoma se dividió en región ocular y periorbital, aparato reproductor femenino y otras áreas. Se realizó un análisis de factores de riesgo del CCE en un estudio de casos y controles. El análisis de las variables categóricas se realizó con la prueba *chi* cuadrado (X^2). Las variables estudiadas fueron: edad, sexo, raza, número de partos, piel no pigmentada y altura sobre el nivel del mar de la finca. En cuanto a la finca, se midió la longitud y latitud con un *Global Positioning System* (GPS), y la altitud con un altímetro digital. Para la significación estadística se tomó un $p < 0.05$ y un intervalo de confianza del 95%. Se introdujeron los datos de las tablas en el software *Statistics Calculator*.

RESULTADOS

Raza

La raza más relevante es Holstein, ya que es la raza lechera que predomina en la región (Figura 1). De los 82 casos estudiados en un periodo de 12 años en el departamento de Nariño, la raza Holstein predominó en un 81.2 %, seguida por las razas Normando 7.2 %, Montbeliarde 3.4 %, Simhol 3.4 %, Criollas 2.4 %, Jersey 1.2 % y Cebú 1.2 %.

Figura 1. Porcentaje de razas con CCE en el departamento de Nariño



Fuente: elaboración propia

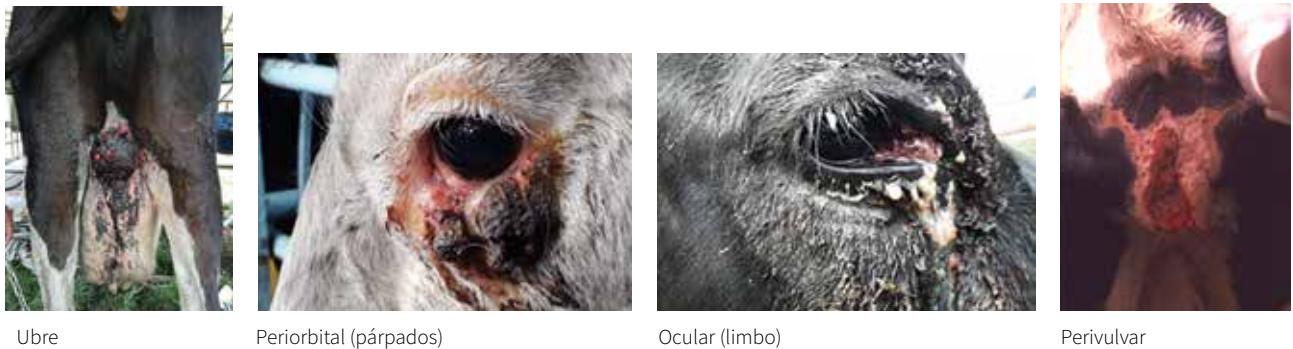LOCALIZACIÓN Y DESPIGMENTACIÓN DEL ÁREA AFECTADA POR EL CCE

La región anatómica con mayor compromiso del CCE fue la región periocular en un 85.3 % (70 casos), vulva 11.1 % (nueve casos), dorso 1.3% (un caso), ubre 1.3 % (1 caso) y un caso en el cuerno (1.3 %) (Figura 2 y 3). De todos los casos, 31.7 % presentaba despigmentación de la piel (Figura 4). La despigmentación periocular

como la perivulvar fue evidente en todos los casos de la raza Montbeliarde, Simhol y Normando. En la raza Holstein, un 28 % de las vacas presentaban un área despigmentada.

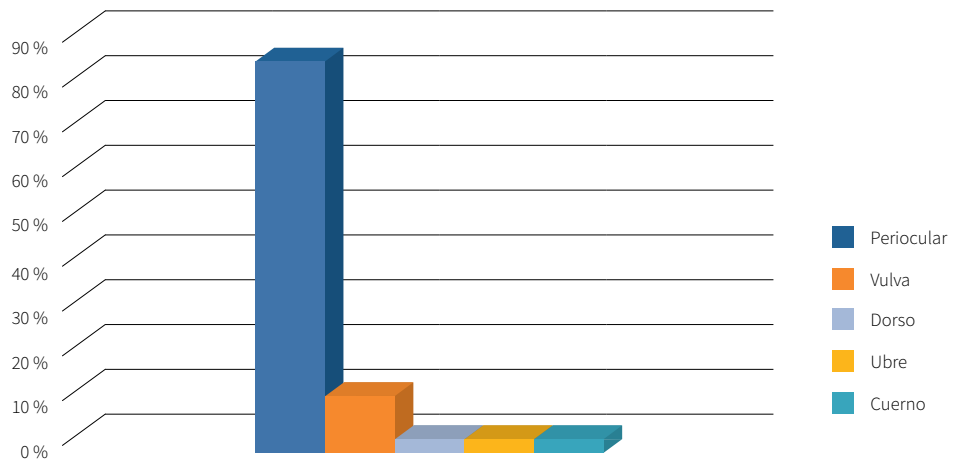
El CCEO afecta principalmente el limbo esclerocorneal (36.5 %), la membrana nictitante (34.1 %), los párpados (11.5 %), la córnea (9.4 %) y la conjuntiva (8.5 %) (Figura 5).

Figura 2. Localización anatómica del carcinoma de células escamosas en el bovino



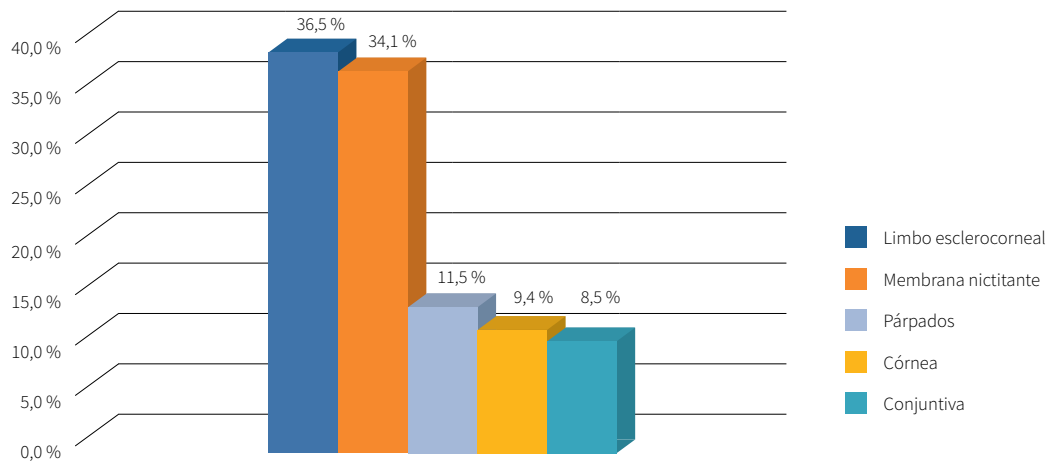
Fuente: elaboración propia

Figura 3. Localización anatómica del carcinoma de células escamosas



Fuente: elaboración propia

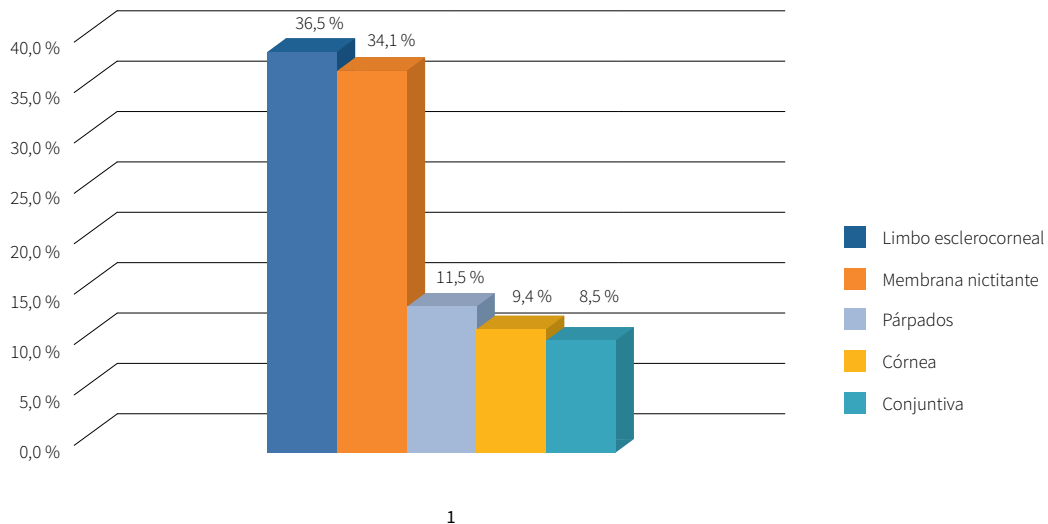
Figura 4. Porcentaje de animales con áreas de piel no pigmentada



1

Fuente: elaboración propia

Figura 5. Porcentaje de tejido ocular y periorbital afectado por el carcinoma de células escamosas.

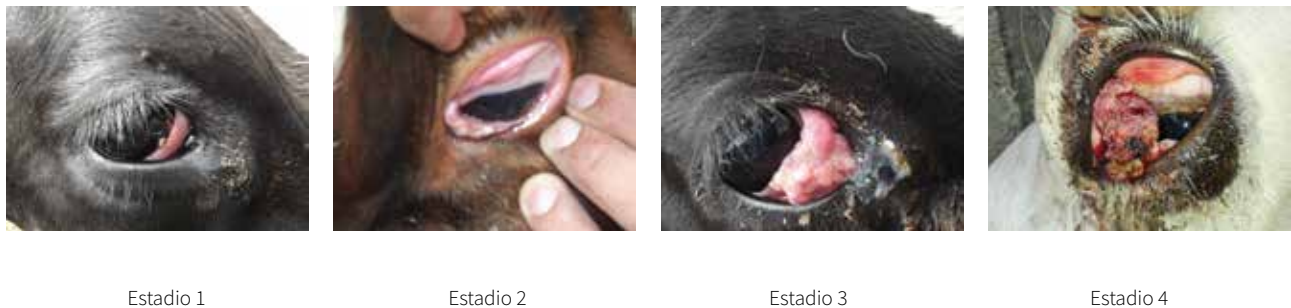

Fuente: elaboración propia

En general los animales con CCEO mostraron lesiones elevadas edematosas y engrosadas de diferentes formas, con superficies irregulares, firmes en consistencia, distribuidas sobre la conjuntiva palpebral, la membrana nictitante y la piel del párpado. La piel de la región periorcular se encontró sucia, debido a un exudado hemorrágico sérico, especialmente cuando el animal trataba de aliviar

la incomodidad frotando la región orbital en elementos fijos (árboles, cercas, etc.). Los animales del grupo entre 3 y 7 años presentaron un 70 % de placas y formaciones papilomatosas sésiles o pedunculadas mientras que los mayores de 8 años evidenciaron una gran masa en crecimiento. En el tejido conjuntival y córneo se distinguen los cuatro estadios del carcinoma (Figura 6).

Figura 6. Estadios de desarrollo del carcinoma ocular de células escamosas en la región ocular y periorbital del bovino.

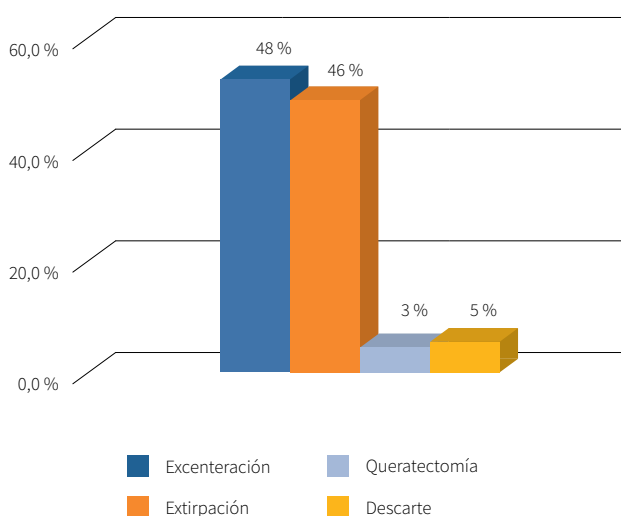


Fuente: elaboración propia

Tratamiento quirúrgico

En cuanto al tratamiento, la exenteración tuvo la mayor frecuencia (48.1 %), seguido de la extirpación del tumor en la membrana nictitante, el párpado, la ubre, el cuerno y el dorso (45.5 %) y la queratectomía (2.7 %). El descarte de animales fue de 5.4 % (Figura 6).

Figura 6. Tratamiento quirúrgico instaurado de acuerdo con el carcinoma de células



Fuente: elaboración propia

Sexo

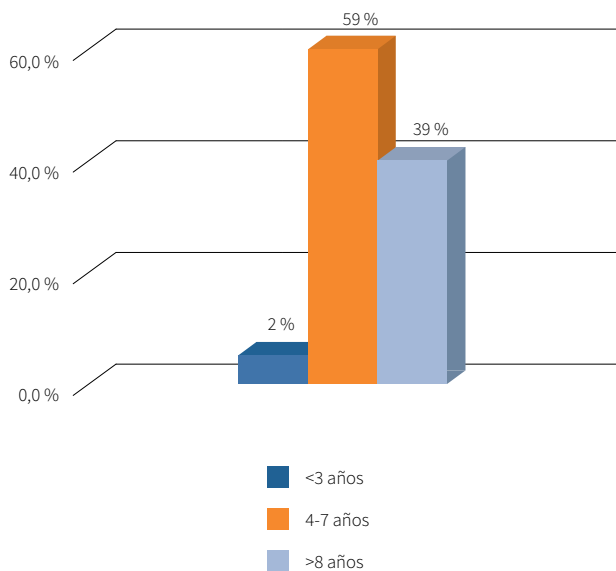
El CCE se presentó con mayor frecuencia en hembras que en machos. Hubo 81 de los casos de CCE en hembras de razas lecheras y un solo caso en un toro de la raza cebuina.

Edad

El grupo en el que hubo mayor ocurrencia del carcinoma fue el de adultos. Se clasificaron en tres grupos de acuerdo con la edad: se consideraron como jóvenes los menores de 3 años (dos novillas; 2.4 %), adultos, entre 4

y 7 años, (48 ejemplares; 58.5 %) y seniles, los mayores de 8 años (32 animales; 39 %) (Figura 7).

Figura 7. Grupos de animales de acuerdo con la edad



Fuente: elaboración propia

Número de partos

El promedio de partos en las vacas de los tres grupos de edades fue de 4.7 ± 1.35 partos. Sin embargo, la presentación del CCE fue independiente del número de partos.

Altitud

Las fincas estaban ubicadas en la región andina del departamento donde predomina la ganadería de leche a 2973 ± 197.01 msnm (Pasto, Pupiales, Ipiales, Guachucal y Tuquerres), el único caso de CCE a nivel del mar, fue un toro cebú en la región de Tumaco. La latitud promedio era baja (cerca de la línea del Ecuador). Todos los datos de altitud anteriores fueron estadísticamente significativos ($p < 0.01$) con un intervalo de confianza de 95 %.

DISCUSIÓN

En este estudio, la raza Holstein presentó una frecuencia alta de CCE, por ser la raza lechera predominante en la región y por presentar despigmentación de la piel. En las razas Montbeliarde, Simhol y Normando, el CCEO fue evidente en 100% en piel despigmentada en los ojos y tejidos periorbitales, lo cual facilitó el desarrollo de carcinomas. Algunas investigaciones han estudiado la progenie de los animales con CCE, demostrando que la incidencia de la enfermedad es mayor en los animales nacidos de bovinos afectados; a su vez, se ha evidenciado que los bovinos con piel despigmentada alrededor de los ojos son más susceptibles (18). Estos resultados sugieren que la herencia es un factor importante dentro del proceso de selección en el hato lechero, considerando, además, si los animales van a ser o no mantenidos a gran altura, expuestos a intensa radiación solar durante largos periodos y si tienen o no piel pigmentada (19). Este es el caso de algunas razas de bovinos como Hereford, Simmental, Ayrshire, Charolais, Holstein y cruces, como afirman Carvalho et al. (2), y que, en contraste, el CCE es poco frecuente en las razas de piel pigmentada completamente como Aberdeen Angus y Santa Gertrudis.

Otro factor asociado al CCE es la edad, a mayor edad hay mayor riesgo (2). El promedio de edad fue 7.7 ± 1.58 años. La gran mayoría de los bovinos con neoplasia en este estudio fueron adultos y seniles lo que coincide con otros trabajos realizados en Brasil y algunos casos en Colombia, en los que se ha reportado que el pico de incidencia ocurre en bovinos mayores de 7 años con más de cuatro partos (2). En este trabajo, el número de partos que haya tenido el animal no representó un factor asociado al CCE. Registros de descarte de ganado informan que la tasa aumenta linealmente con la edad como se evidenció en los 82 casos estudiados. El CCE puede presentarse en los animales jóvenes, pero la incidencia aumenta con la edad según describe Cardona et al. (20). Aunque el patrón de edad puede reflejar solo las consecuencias de la exposición prolongada a carcinógenos, también puede indicar alteraciones bioquímicas (21). Estos hallazgos indican un posible efecto fisiológico de los altos niveles de nutrición en el desarrollo de tumo-

res; sin embargo, es necesario investigar más para fundamentar esta posibilidad.

El sexo de los animales no fue una variable asociada a la presentación del CCE debido a que la selección de los animales no representó una muestra poblacional homogénea para determinar la influencia de esta variable. No se sabe si el sexo es un factor importante en esta enfermedad (22). La información disponible indica que el CCEO es predominantemente en vacas. Esto se debe al tipo de producción. En ganado de carne, los novillos se envían al matadero, mientras en ganado de leche las vacas permanecen en los hatos del departamento de Nariño, por mucho tiempo. No hay datos científicos para sugerir que las hembras son más susceptibles a CCE que machos de la misma edad (23).

La exposición a factores ambientales como la incidencia de rayos UV es otro factor asociado. Anderson y Bdzioch (3), informan sobre la relación entre los niveles ambientales de luz UV y la pigmentación epitelial, ya que la melanina desempeña un papel foto protector en las superficies epidérmica y mucosa. Según mencionan Lucena et al. (23), la incidencia aumenta significativamente en áreas geográficas con aumento en el promedio de horas de sol y de radiación UV por año, estas son características de los departamentos donde se reportaron casos clínicos de CCE en Colombia: Córdoba (13) y Caquetá (14). Estudios en humanos reportan otros factores geográficos que influyen en la intensidad de la irradiación, como lo son la disminución de la latitud y el aumento en la altitud (24). En Nariño, la altitud y la latitud son variables con una asociación fuerte en el desarrollo del carcinoma, ya que en las fincas ubicadas más cerca del ecuador y con mayor altitud, la irradiación de rayos ultravioleta es más intensa (25).

Respecto al tratamiento, se seleccionó con base en el tamaño del tumor, la ubicación anatómica y la ausencia o presencia de metástasis en los ganglios linfáticos regionales. De acuerdo con la región, las condiciones socioeconómicas y el tamaño de las fincas, se optó por el tratamiento quirúrgico, el cual se realiza una sola vez, es rápido y económico. Según Kainer (26), las opciones

de tratamiento incluyen la cirugía, criocirugía, hipertermia por radiofrecuencia, radiación e inmunoterapia, pero son técnicas complicadas y de alto costo, aunque son los mejores tratamientos para tumores pequeños y permiten la preservación de estructuras normales críticas. Sin embargo, en aquellas lesiones que abarcan varios tejidos y estructuras del ojo, como se observó en el presente estudio, la solución fue la exenteración del globo ocular, la extirpación de tercer párpado, de las masas en ubre y dorso y la queratotomía. De igual forma, se descartaron animales por presentar carcinomas recidivas.

CONCLUSIONES

El estudio representa el primer reporte de frecuencia y factores asociados de CCE en bovinos en el Departamento Nariño, Colombia. Se determinaron como factores asociados a CCE, la edad, la despigmentación y la altura (msnm) de las fincas estudiadas.

AGRADECIMIENTOS

A la Vicerrectoría de investigaciones, posgrados y relaciones internacionales (VIPRI) de la Universidad de Nariño por apoyar económicamente al proyecto.

REFERENCIAS

- Cardona JA, Vargas MI, Perdomo SC. Estudio clínico e histopatológico del carcinoma de células escamosas de bovinos en el departamento de Córdoba, Colombia. *Rev. Fac. Cs. Vets. UCV.* 2013;54(2): 68-77. Recuperado de <https://www.redalyc.org/articulo.oa?id=373139082002>
- Carvalho F, Dantas A, Riet-Correa F, Miranda Neto E, Simões S, Azevedo S. Factores de risco associados à ocorrência de carcinoma de células escamosas em ruminantes e equinos no semiárido da Paraíba. *Pesqui. Vet. Bras.* 2012;32(9):881-6. <https://doi.org/10.1590/S0100-736X2012000900012>
- Anderson DE, Badzioch M. Association between solar radiation and ocular squamous cell carcinoma in cattle. *Am. J. Vet. Res.* 1991;52(5):784-8. Recuperado de <https://www.ncbi.nlm.nih.gov/pubmed/1854107>
- Fernandes CG. Neoplasias em ruminantes e eqüinos. In: Riet-Correa, F., Shild A.L., Lemos R.A.A. & Borges J.R.J. (Eds). *Doenças de Ruminantes e Eqüídeos* (3. ed.). Santa María: Editora Pallotti, 2007. p. 650-656.
- Bastianello SS. A survey on neoplasia in domestic species over a 40-year period from 1935 to 1974 in the republic of South Africa. I. Tumours occurring in cattle. *Onderstepoort J. Vet. Res.* 1982;49(4):195-204. Recuperado de <https://www.ncbi.nlm.nih.gov/pubmed/7185036>
- Cotchin E. Tumours of farm animals: A survey of tumours examined at the Royal Veterinary College, London, during 1950-60. *Vet. Rec.* 1960; 72(40):816-22. Recuperado de <https://www.cabdirect.org/cabdirect/abstract/19612200837>
- Yeruham I, Perl S, Orgad U, Yakobson B. Tumors of the vulva and vagina in cattle: A 10-year survey. *Vet. Journal.* 1999;158:237-9. <https://doi.org/10.1053/tvj.1999.0390>
- Plumer PJG. A Survey of Six Hundred and Thirty-six Tumors From Domesticated Animals. *Can. J. Comp. Med.* 1956;20(7):239-51. Recuperado de <https://www.ncbi.nlm.nih.gov/pmc/articles/PMC1614253/>
- Misdorp W. Tumors in large domestic animals in the Netherlands. *J. Comp. Pathol.* 1967;77(2):211-6. [https://doi.org/10.1016/0021-9975\(67\)90013-8](https://doi.org/10.1016/0021-9975(67)90013-8)
- Dukes T, Bundza A, Corner A. Bovine neoplasms encountered in Canadian slaughterhouses: A summary. *Can. Vet J.* 1982;23:28-30.
- Tsujita H, Plummer CE. Bovine ocular squamous cell carcinoma. *Vet. Clin. North. Am. Small. Anim. Pract.* 2010;26(3):511-29 <https://doi.org/10.1016/j.cvfa.2010.08.003>
- Ramos A, Mollerke D, Elias F, Gevehr C. Carcinoma de células escamosas em bovinos, ovinos e eqüinos: estudo de 50 casos no sul do Rio Grande do Sul. *Braz. J. vet. Res. anim. Sci. São Paulo.* 2007;44:5-13. Recuperado de <https://www.revistas.usp.br/bjvras/article/download/26583/28366>

13. Cardona J, Martínez M, Montes D. Carcinoma de células escamosas nasal y ocular en un toro simmental (Caso clínico). *Rev Colombiana Cienc Anim.* 2016;8(1):82-7. Recuperado de <https://revistas.unisucre.edu.co/index.php/recia/article/download/228/269/>
14. Moyano CI, Pantoja DP, Camacho ET, Robledo GM, Silva CA, Sánchez DC, et al. Reporte de caso: Carcinoma de células escamosas en bovino en el departamento del Caquetá. *REDVET. Revista Electrónica de Veterinaria.* 2016;17(2):1-19. Recuperado de <https://www.redalyc.org/articulo.oa?id=63646155003>
15. Pugliese MG, Mazzullo PP, Niutta A, Passantino. Bovine ocular squamous cellular carcinoma: a report of cases from the Caltagirone area, Italy. *Vet. Arhiv.* 2014;84(5):449-57. Recuperado de <https://hrca.srce.hr/file/189428>
16. Schulz KL, Anderson DE. Bovine enucleation: A retrospective study of 53 cases. (1998-2006). *Can. Vet. J.*, 2010;51(6):611-4. Recuperado de <https://www.ncbi.nlm.nih.gov/pmc/articles/PMC2871356/>
17. Zaldivar N, Puebla H, Ferrales Y, Almaguer Y, Vaillant Y. Importancia de las neoplasias en los animales domésticos. Neoplasias diagnosticadas en los centros de epizootiología y diagnóstico veterinario de Guantánamo y Granma, Cuba. *Rev. Prod. Anim.* 2002;14:51-53. Recuperado de http://www.scielo.org.co/scielo.php?script=sci_nlinks&ref=000107&pid=S0122-0268201000010000500022&lng=en
18. Narayanan D L, Saladi RN, Fox JL. Ultraviolet radiation and skin cancer. *Int. J. Dermatol.* 2010;49(9):978-86. <https://doi.org/10.1111/j.1365-4632.2010.04474.x>
19. Russell WC, Brinks JS, Kainer RA. Incidence and heritability of ocular squamous cell tumors in Hereford cattle. *J Anim Sci* 1976;43(6):1156-62. <https://doi.org/10.2527/jas1976.4361156x>
20. Cardona J, Vargas M, Perdomo S. Estudio Clínico e Histopatológico del Carcinoma de Células Escamosas de Bovinos en el Departamento de Córdoba, Colombia. *Rev. Fac. Cs. Vets. UCV.* 2013;54(2):68-77. Recuperado de <https://www.redalyc.org/articulo.oa?id=373139082002>
21. Pearce JW, Moore CP. Food animal ophthalmology. In: Gellat, K.N., editor. *Essentials of Veterinary Ophthalmology* (3rd ed.) New Jersey: Willey. 2014. p. 449-484.
22. Heeney JL, Valli VE. Bovine ocular squamous cell carcinoma: an epidemiological perspective. *Can J Comp Med.* 1985;49(1):21-6. Recuperado de <https://www.ncbi.nlm.nih.gov/pubmed/3986677>
23. Lucena RB, Rissi DR, Kommers GD, Pierezan F, Oliveira-Filho JC, Macêdo JT, et al. A retrospective study of 586 tumours in Brazilian cattle. *J. Comp. Pathol.* 2011;145(1):20-4 <https://doi.org/10.1016/j.jcpa.2010.11.002>
24. Pérez A, Cárdenas FY, Hernández Y, Carrazana YM, Estrada B, Gómez C. Carcinoma de células escamosas de la conjuntiva en adultos jóvenes inmunocompetentes. *Rev Cubana Oftalmol.* 2014. 27(1):155-60. Recuperado de http://scielo.sld.cu/scielo.php?script=sci_arttext&pid=S0864-21762014000100016&lng=es.
25. Benavides HO. *Información técnica sobre la radiación ultravioleta, el índice UV y su pronóstico.* Documento técnico de respaldo a la información en la página web del IDEAM; 2001. IDEAM-METEO/001-2010. IDEAM Recuperado de <http://documentacion.ideam.gov.co/openbiblio/bvirtual/022454/NotatecnicaIUVPaginaWEBfinal.pdf>
26. Kainer RA. Current concepts in the treatment of bovine ocular squamous cell carcinoma. *Vet Clin North Am [Large Anim Pract]* 1984;6(3):609-22. [https://doi.org/10.1016/s0196-9846\(17\)30013-7](https://doi.org/10.1016/s0196-9846(17)30013-7)