

2021-05-12

Determinación de selenio en caprinos de la localidad de Peldehue, en la región metropolitana de Santiago de Chile

Constanza Andrea Rodríguez Latorre
Universidad Mayor, rodriguezl.constanza@gmail.com

Carlos Andrés Flores Olivares
Universidad Pedro de Valdivia, carlos.flores@upv.cl

Eduardo Luján Fernández
Instituto Nacional de Tecnología Agropecuaria, fernandez.eduardo@inta.gob.ar

Follow this and additional works at: <https://ciencia.lasalle.edu.co/mv>



Part of the [Agriculture Commons](#), [Animal Sciences Commons](#), and the [Veterinary Medicine Commons](#)

Citación recomendada

Rodríguez Latorre CA, Flores Olivares CA y Luján Fernández E. Determinación de selenio en caprinos de la localidad de Peldehue, en la región metropolitana de Santiago de Chile. *Rev Med Vet.* 2021;(42): 51-57.
doi: <https://doi.org/10.19052/mv.vol1.iss42.6>

This Artículo de Investigación is brought to you for free and open access by the Revistas científicas at Ciencia Unisalle. It has been accepted for inclusion in Revista de Medicina Veterinaria by an authorized editor of Ciencia Unisalle. For more information, please contact ciencia@lasalle.edu.co.




Determinación de selenio en caprinos de la localidad de Peldehue, en la región metropolitana de Santiago de Chile

Constanza Andrea Rodríguez Latorre¹ / Carlos Andrés Flores Olivares² / Eduardo Luján Fernández³

Resumen

El selenio (Se) es un componente indispensable dentro de los sistemas antioxidantes del organismo animal, lo que permite su correcto mantenimiento y desarrollo. Por este motivo, su deficiencia se encuentra relacionada con una serie de trastornos oxidativos, que se traducen en una mala salud, reproducción y rendimiento productivo en general. El objetivo del presente estudio fue evaluar el balance metabólico nutricional de Se, a través de la medición de las concentraciones sanguíneas del mineral en un establecimiento rural ubicado en la zona central de Chile, en donde existen antecedentes de episodios de mortandad compatibles con su deficiencia. Para esto, se tomaron muestras sanguíneas de caprinos pertenecientes al establecimiento ($n = 32$), las cuales fueron analizadas mediante espectrofotometría de absorción atómica en el laboratorio de bioquímica de la Estación Experimental Agropecuaria del Instituto Nacional de Tecnología Agropecuaria, ubicado en Balcarce, Argentina. Se obtuvo un promedio de Se sanguíneo de $34,16 \pm 14,81$ ppb, en donde el 100 % de los animales analizados presentaron valores inadecuados para la especie. En el caso de los caprinos juveniles ($n = 5$), se obtuvo un promedio de $18,48 \pm 8,51$ ppb. En el ganado adulto ($n = 27$), los valores bordearon concentraciones de 8,12 y 63,35 ppb. Se concluye que existe una deficiencia de Se crítica en los animales muestreados pertenecientes al establecimiento ubicado en la zona central de Chile.

Palabras clave: selenio, antioxidantes, oligoelementos, pequeños rumiantes.

- 1 Universidad Mayor.
✉ rodriguezl.constanza@gmail.com.
 <https://orcid.org/0000-0003-0787-5216>
- 2 Facultad de Ciencias Agropecuarias de la Universidad Pedro de Valdivia (Autor de correspondencia).
✉ carlos.flores@upv.cl.
 <https://orcid.org/0000-0002-7837-3849>.
- 3 Investigador del Instituto Nacional de Tecnología Agropecuaria.
✉ fernandez.eduardo@inta.gob.ar.
 <https://orcid.org/0000-0001-7448-881X>

Selenium Determination in Goats in the Peldehue Zone, Metropolitan Area of Santiago de Chile

Abstract

Selenium (Se) is a component indispensable for the antioxidant systems of animal bodies. It enables a correct maintenance and development. For this reason, a Se deficiency is associated with some oxidative disorders that result in bad health, bad reproduction and poor productive performance in general. This study aims to evaluate the Se nutritional metabolic balance by measuring the blood concentrations thereof in a farm located in Central Chile, with existing background of mortality events compatible with a Se deficiency. To do so, blood samples were taken from goats belonging to this farm ($n = 32$) that were subject to atomic absorption spectrophotometry at the biochemistry laboratory in the Agricultural Experimental Station, *Instituto Nacional de Tecnología Agropecuaria*, located in Balcarce, Argentina. Blood average Se was measured at 34.16 ± 14.81 ppb and 100% of the studied animals showed inappropriate values for this species. In the

Cómo citar este artículo: Rodríguez-Latorre CA, Flores-Olivares CA., Luján-Fernández E. Determinación de selenio en caprinos de la localidad de Peldehue, en la región metropolitana de Santiago de Chile. *Rev Med Vet.* 2021;(42): 51-57. <https://doi.org/10.19052/mv.vol1.iss42.6>

young goats (n = 5) the average value was 18.48 ± 8.51 ppb. In the adult goats (n = 27) the values were near 8.12 and 63.35 ppb. It is concluded that there is a critical Se deficiency in the sample taken from the farm located in Central Chile.

Keywords: selenium, antioxidants, oligoelements, small ruminants

INTRODUCCIÓN

El selenio es un oligoelemento esencial el cual debe ser consumido a través del alimento, aunque puede encontrarse en formas orgánicas o inorgánicas. Este elemento traza tiene un lugar específico dentro de los nutrientes de una dieta balanceada, debido a su gran variedad de propósitos. Sin embargo, su importancia en la producción animal se encuentra vinculada al rol fisiológico que este cumple como parte estructural de numerosas “selenoenzimas”, en donde se destaca su relación con la actividad tiroidea y antioxidante (1,2,3). En la actualidad, se reconocen más de 30 selenoenzimas que tienen el Se como un cofactor esencial para cumplir su actividad biológica, que regula procesos oxidativos y la protección de las membranas celulares (4).

Las concentraciones de Se en la vegetación consumida varían dependiendo del tipo de suelo y su ubicación geográfica (5,6), de modo que se reconocen áreas dentro de Latinoamérica con suelos de menor concentración en relación con los requerimientos de animales forrajeros. Esto es característico de casos asociados a la deficiencia de este mineral (5,7,8).

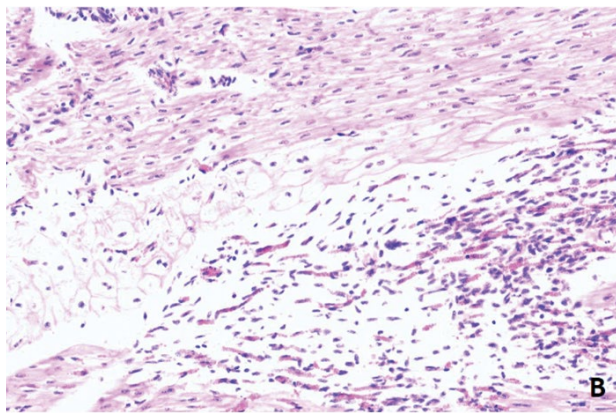
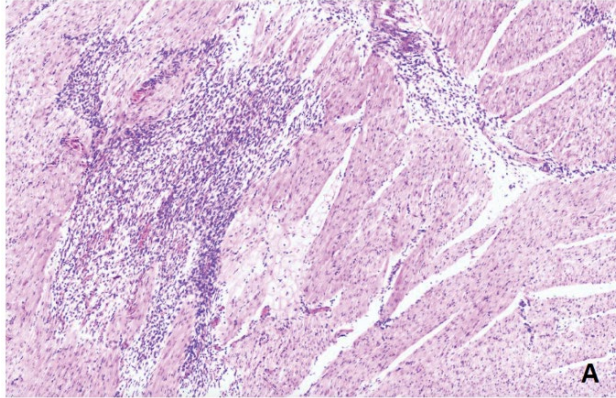
Cabe destacar que el tipo de dieta otorgada al animal afecta la biodisponibilidad de este oligoelemento, ya que otros componentes nutricionales pueden alterar su proceso de absorción, distribución o metabolización (9,10,11). Es debido a estos antecedentes que obtener pasturas naturales que puedan cumplir con los requerimientos minerales necesarios para evitar alteraciones por carencias es una tarea difícil; en este sentido, la deficiencia de selenio es una condición subdiagnosticada que genera pérdidas económicas silentes y no cuantificadas anualmente.

La deficiencia de Se en rumiantes se encuentra relacionada a una serie de alteraciones tales como trastornos reproductivos (12), desórdenes neurodegenerativos, afecciones a nivel sanguíneo, reducción en la respuesta inmune y episodios de muerte súbita (2,13). En el caso de rumiantes, la enfermedad clínica más común es la distrofia muscular nutricional, también conocida como “enfermedad del músculo blanco” (11,14).

En Chile se han descrito deficiencias de este mineral asociadas tanto a la alimentación de los rebaños como a individuos que se alimentan de estas pasturas (15,16,17,18). Asimismo, a lo largo del país se han detallado diversos cuadros clínicos asociados con sintología compatible con la deficiencia de Se, que involucra a ovinos (19), caprinos (18,20), equinos (17) y bovinos lecheros (16). Durante el año 2018, se produjo una mortandad que afectó el 8,5 % de un total de 35 animales del ganado caprino criollo de reposición, perteneciente al establecimiento muestreado en la presente investigación. Durante este suceso, se vieron afectados animales de 2 y 3 meses, los cuales murieron de forma súbita. Se llevó a cabo la necropsia de un ejemplar, cuyos principales hallazgos fueron la presencia de ascitis, hidrotórax, hígado con apariencia congestiva y evidentes áreas pálidas a nivel del miocardio. Microscópicamente, las lesiones de mayor importancia fueron necrosis y mineralización miocárdica, principalmente la que rodea miocardiocitos contráctiles y del sistema de conducción (figuras 1a y b).

Cabe destacar que los animales afectados eran alimentados con leche de madres que consumían pasturas con un bajo aporte nutricional, sin un manejo de suplementación y descartando la presencia de plantas con principios tóxicos que pudieran generar cuadros clínicos similares.

Figura 1. Lesiones microscópicas a la H&E: (a) Necrosis, degeneración y mineralización de miocardiocitos contráctiles adyacentes a miocardiocitos del sistema de conducción. (B) Necrosis y degeneración polifásica de miocardiocitos de conducción con áreas de mineralización distrófica.



Fuente: elaboración propia

Con base en estos antecedentes, especie, clínica y presentación, el diagnóstico diferencial más compatible fue una deficiencia de Se. Sin embargo, la falta de análisis cuantitativos no permitió su confirmación, pues existen antecedentes de eventos similares en años anteriores.

Con estos antecedentes, el objetivo del presente ensayo fue dar a conocer los niveles de Se sanguíneo de una población de caprinos lecheros, pertenecientes al establecimiento rural ubicado en la localidad de Peldehue, en donde se presentaron los episodios de mortandad en años previos, compatibles con una carencia de Se.

MATERIALES Y MÉTODOS

La población de estudio correspondió a un establecimiento productor caprino de baja escala, dedicado a la producción láctea y confección de quesos artesanales, ubicado en la localidad de Peldehue (figura 2), región metropolitana de Santiago de Chile (33°10'17''S, 70°37'53''O). Los animales fueron muestreados durante la época de verano del año 2020 e incluyeron animales de entre 2 meses y 2 años, machos y hembras que se encontraban confinados en un sistema intensivo. Antes de la toma de muestras, se llevó a cabo un examen clínico completo según los parámetros de normalidad descritos en la literatura para cada categoría animal (21).

La obtención de muestras se realizó mediante venopunción yugular a la totalidad de las cabras productoras de leche del establecimiento (n = 26), la totalidad de los cabritos (n = 5) y machos adultos reproductores (n = 1), que no presentaron alteraciones de importancia al examen clínico veterinario. Se obtuvieron de 4 a 6 mL de sangre entera que fueron almacenadas en tubos de plástico con tapa plástica sin aditivos ni preservantes y se adicionaron 1-2 gotas de heparina sódica de 5000 UI/mL.

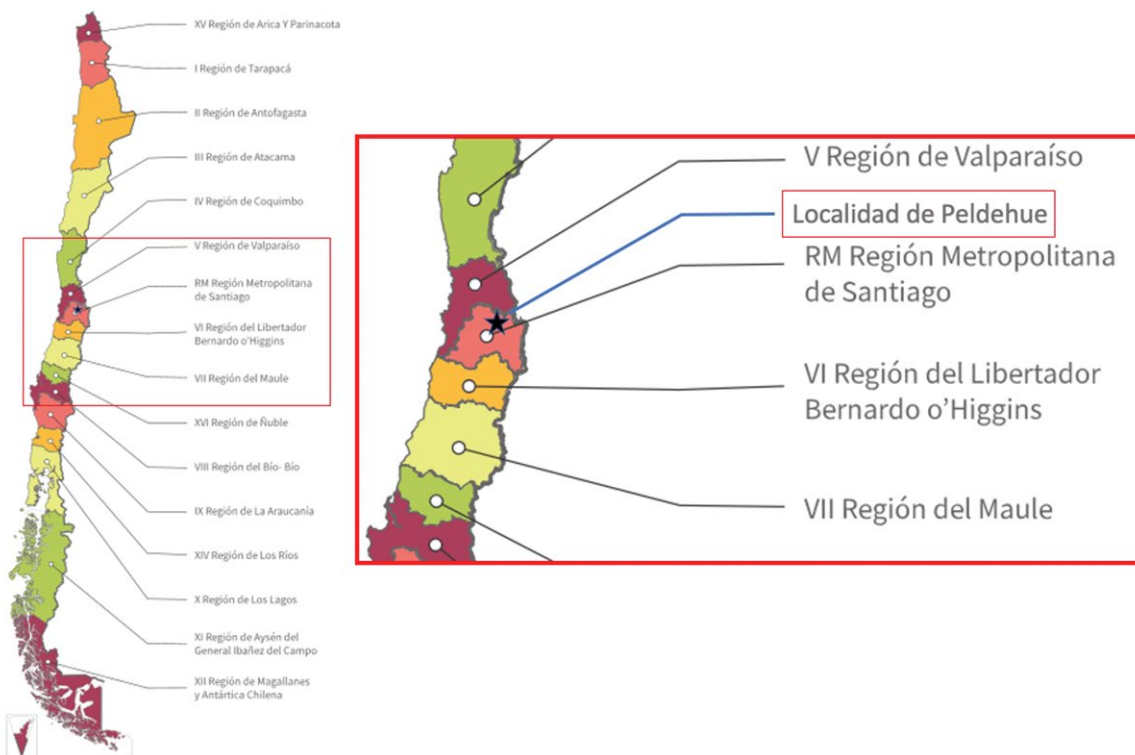
Cada muestra fue homogeneizada mediante inversión suave de forma manual y luego todas fueron ubicadas en gradillas metálicas y trasladadas en bolso térmico con unidades refrigerantes al Laboratorio de Patología Veterinaria de la Universidad Mayor. Allí se realizaron las alícuotas de 2 mL cada una y posteriormente fueron congeladas a -81 °C hasta su traslado vía aérea al Laboratorio de Bioquímica de la Estación Experimental Agropecuaria (EEA) del Instituto Nacional de Tecnología Agropecuaria (INTA), Balcarce, Argentina, manteniendo su temperatura de congelación durante su traslado.

Las muestras fueron descongeladas a temperatura de refrigeración (4 °C) para luego ser analizadas mediante el método de adición estándar con espectrofotometría de absorción atómica (Perkinelmer Aanalista 700™, MA, USA) junto con el horno de grafito, según el método descrito por Montel Ruiz de Alda *et al.* (22). Para realizar los análisis se utilizó una lámpara de descarga

sin electrodos (EDL) con una longitud de onda de 196,2 nm, una intensidad de corriente de 290 mA y una hendidura de 0,7 nm. Se utilizó paladio como modificador de la matriz. Los análisis fueron realizados y validados por el laboratorio de bioquímica del INTA Balcarce, centro de referencia para la determinación de oligoelementos sanguíneos en Argentina.

Se realizaron cálculos utilizando el *software* WinLab para luego tabular y graficar los datos en el *software* Prism8. Los valores de referencia utilizados corresponden a los descritos por Mbwiria *et al.* (23) para la especie: 10-50 ppb = deficiente; 50-70 ppb = marginal; 70-100 ppb = bajo normal; 100-200 ppb = óptimo.

Figura 2. Mapa de Chile y acercamiento a zona de muestreo, que destaca la localidad de Peldehue.



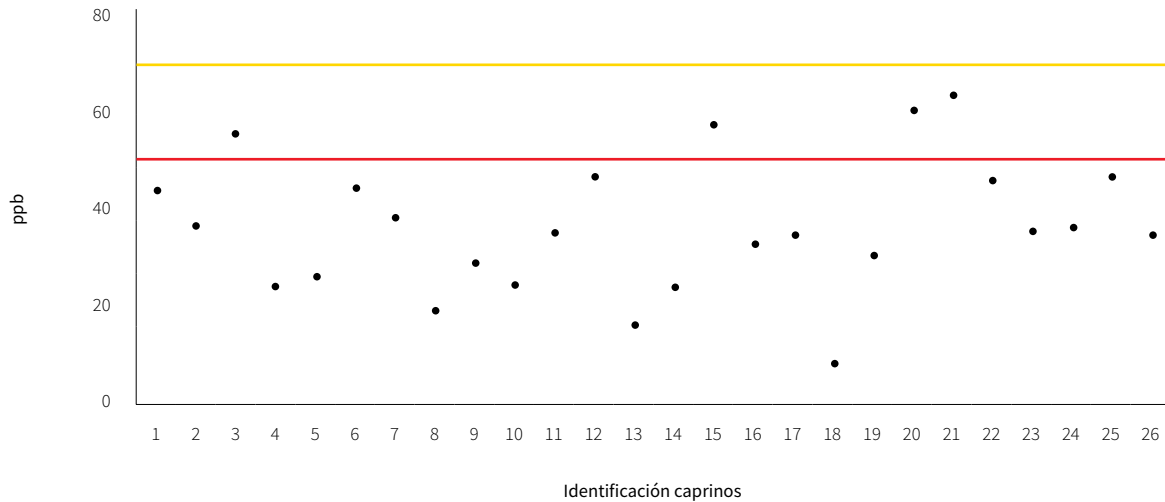
Fuente: elaboración propia.

RESULTADOS

Considerando al total de individuos analizados ($n = 32$) los valores de Se sanguíneo promedio fueron de $34,16 \pm 14,81$ ppb, con un rango entre 8,12 y 63,35 ppb, respectivamente. Un 84 % presentó valores deficientes y un 16 % valores marginales del mineral, según lo indicado por Mbwiria *et al.* (23).

En el caso de las cabras lecheras, el 100 % ($n = 26$) obtuvo valores dentro de los parámetros de normalidad para la especie (<70 ppb). El valor promedio y su desviación estándar fue de $36,36 \pm 13,73$ ppb, con un rango entre 8,12 y 63,35 ppb con un 15 % de los individuos con valores marginales, es decir, menor a 70 ppb, y un 85 % con estado deficitario con un valor menor a 50 ppb (figura 3).

Figura 3. Diagrama de dispersión de los niveles sanguíneos de Se respecto a cada individuo perteneciente a categoría de cabras lecheras (n = 26).



Nota: línea roja indica límite del valor deficiente (10-50 ppb), la línea amarilla es el límite del valor marginal (50-70 ppb).
Fuente: elaboración propia.

En el caso de los caprinos juveniles, se obtuvieron valores que van entre los 9,97 y 29,67 ppb. La totalidad de los individuos (n = 5) presentó niveles deficientes, con un promedio de $18,48 \pm 8,51$ ppb. El macho reproductor del rebaño obtuvo un nivel marginal con un valor de 55,21 ppb.

DISCUSIÓN Y CONCLUSIÓN

Los resultados de la presente investigación evidenciaron que todas las categorías evaluadas se vieron afectadas por la deficiencia de Se en distinta proporción, siendo el ganado juvenil el más afectado, pues alcanzó un 12 % de los valores óptimos para la especie (23). Estos resultados podrían encontrarse relacionados con los episodios previos de mortandad ocurridos en años anteriores (2017-2018), que tanto clínicamente como microscópicamente fueron compatibles con esta deficiencia.

En la categoría de cabras lecheras y el macho reproductor, el Se sanguíneo cuantificado alcanzó el 25 % del va-

lor óptimo indicado para la especie y categoría animal (23, 24). Estos valores, metabólicamente, no alcanzarían a cubrir las funciones atribuidas a este oligoelemento esencial, tales como una correcta respuesta inmune, funcionamiento de hormonas tiroideas (3), fertilidad acorde a la aptitud del animal tanto en machos como hembras (29, 30), fermentación ruminal, adaptación morfofuncional de papilas ruminales (31), rendimiento en la producción láctea (32), peso al nacer y destete (3), y la ganancia de peso diaria (33), entre otros parámetros.

Además, el nivel de producción inadecuado provoca una disminución en las necesidades nutricionales en comparación con las de un animal de mayor rendimiento, ya que el requerimiento de minerales es altamente dependiente del nivel productivo (34). Por esto, el predio estudiado podría encontrarse en pérdidas productivas y reproductivas no evidenciadas debido a la falta de protocolos de seguimiento de medición de estos parámetros, por lo que, debido a la falta de registros, estas alteraciones no pudieron ser cuantificadas durante la presente investigación.

Hallazgos similares a estos han sido descritos por otros autores en países como Nueva Zelanda (25,26), Kenia (23), Sudáfrica (24), México (27), Canadá (28) y Chile (18, 20), donde asocian una deficiencia de este oligoelemento al ganado caprino.

Con base en los resultados obtenidos, en el total de las categorías analizadas pertenecientes al establecimiento ubicado en la localidad de Peldehue, se logró identificar una deficiencia extrema de Se sanguíneo. Estos datos sugieren la necesidad de una medición de selenio base para poder modificar el programa de manejo nutricional actual, de modo que se incorpore la suplementación estratégica con Se y minimice las pérdidas asociadas a este oligoelemento en los animales afectados de la zona.

El presente estudio corresponde al primero conocido por los autores para esta especie y zona geográfica en particular, por lo que estos resultados son preliminares y sugieren futuras evaluaciones que abarquen una mayor cantidad de establecimientos y número de animales muestreados, para así lograr análisis estadísticos que permitan obtener resultados representativos de cada zona estudiada.

AGRADECIMIENTOS

Al Programa de Desarrollo Local de la Municipalidad de Colina, junto con las profesionales Elizabeth Muñoz y Tamara Vilchez, que en conjunto permitieron el financiamiento del presente proyecto; a las estudiantes de Medicina Veterinaria Romina Peña, Gabriela Squella y Macarena Suazo, por su colaboración durante la toma de muestras; al doctor Raúl Alegría por su asesoramiento estadístico, y a la médica veterinaria Cristina Moraga.

REFERENCIAS

1. Ceballos A, Wittwer F. Metabolismo del selenio en rumiantes. *Arch. Med. Vet.* 1996; 28: 5-18.
2. Suttle N. Selenium. En: Hill K, editor. *Mineral nutrition of livestock*. 4a. ed. Pondicherry: CABI; 2010. p. 377-409. <https://doi.org/10.1079/9781845934729.0000>
3. Ramadan S, Mahboub H, Helal M, Sallam M. Effect of vitamin E and Selenium on performance and productivity of goats. *Int. J. Biomed. Sci.* 2018; 4:16-22.
4. Underwood E, Suttle N. Selenium. En: Suttle N, editor. *The mineral nutrition of livestock*. 3a. ed. New York: CABI; 1999. p. 421-441. <https://doi.org/10.1079/9780851991283.0000>
5. Surai P. Selenium in nutrition health. 4a. ed. United Kingdom: NUP; 2006.
6. Surai P, Taylor-Pickard J. Current advances in selenium research and applications. Netherlands: Wageningen Academic Publishers; 2008. <https://doi.org/10.3920/978-90-8686-642-7>
7. Rodríguez A, Schild C, Cantón G, Riet-Correa F, Armendano J, Caffarena R, Brambilla E, García J, Morrell E, Poppenga R, Giannitti F. White muscle disease in three selenium deficient beef and dairy calves in Argentina and Uruguay. *Cienc. Rural.* 2018; 48:1-6. <https://doi.org/10.1590/0103-8478cr20170733>
8. Jaffé W. Selenio, un elemento esencial y tóxico. Datos de Latinoamérica. *Arch. Latinoam. Nutr.* 1992;42: 90-93.
9. National Research Council. Selenium in nutrition: Revised edition. Washington, DC: National Academies Press; 1983.
10. Rucker R, Fascetti A, Keen C. Trace minerals. En: Kaneko J, Harvey J, Bruss M, editor. *Clinical biochemistry of domestic animals*. 6a. ed. California: Academic Press; 2008. p. 663-694. <https://doi.org/10.1016/B978-0-12-370491-7.00022-2>
11. Van Metre D, Callan R. Selenium and vitamin E. *Vet. Clin. N. Am-Food A.* 2001; 17: 373-402. [https://doi.org/10.1016/S0749-0720\(15\)30034-7](https://doi.org/10.1016/S0749-0720(15)30034-7)
12. Carbajal M, Aquí G, Díaz C. Uso de selenio en ovinos. *Abanico Vet.* 2013;3:44-54.
13. Hefnawy A, Tótoro-Pérez J. The importance of selenium and the effects of its deficiency in animal health. *Small Rumin. Res.* 2010;89:185-192. <https://doi.org/10.1016/j.smallrumres.2009.12.042>
14. Minson D. Selenium. En: Cunha T, editor. *Forage in ruminant nutrition*. California: Academic Press; 1990. p. 369-372. <https://doi.org/10.1016/B978-0-12-498310-6.50021-3>

15. Wittwer F, Araneda P, Ceballos A, Contreras P, Andaur M, Böhmwald H. Actividad de glutatión peroxidasa (GSH-Px) en sangre de bovinos a pastoreo de la IX Región, Chile y su relación con la concentración de selenio en el forraje. *Arch. Med. Vet.* 2002; 34: 49-57. <http://dx.doi.org/10.4067/S0301-732X2002000100005>
16. Ceballos A, Wittwer F, Contreras P, Böhmwald H. Actividad sanguínea de glutatión peroxidasa en rebaños lecheros a pastoreo: variación según edad y época del año. *Arch. Med. Vet.* 1998; 30: 13-22. <http://dx.doi.org/10.4067/S0301-732X1998000100002>
17. Rioseco M, Noro M, Chihuailaf R, Wittwer F. Estatus de selenio en equinos Criollo-Chileno a pastoreo. *Rev. MVZ. Córdoba.* 2013;18:3822-8. <https://doi.org/10.21897/rmvz.153>
18. Ugalde C, Marín M, De la cerda N. Determinación del balance nutricional de selenio en cabras a pastoreo de la zona central de Chile. En: XLIII Reunión anual de la sociedad Chilena de Producción Animal. Chile; 2018. p. 65-66.
19. Ceballos-Márquez A, Wittwer F, Andaur M, Böhmwald H. Balance metabólico nutricional de selenio en ovinos a pastoreo en la IX Región de la Araucanía, Chile. *Vet. Zootec.* 2007;1:52-58.
20. Ceballos A, Patitucci A, Romero O, Andaur M, Ansejo P. Miopatía nutricional por deficiencia de selenio en caprinos de una explotación en la IX Región, Chile. En: XXIII Reunión anual de la sociedad Chilena de Producción Animal. Chile; 1998. p. 53-54.
21. Bedotti D, Rossanigo C. Manual de reconocimiento de enfermedades del caprino. Publicación técnica EEA INTA. 2011; 82: 5-6.
22. Montel Ruiz de Alda A, Colón J, Lobón J. Metodología recomendada para la medición del contenido de selenio en especímenes biológicos. *Quím. Clín.* 2002; 21: 67-73.
23. Mbwiria S, Dickinson J, Bell J. Blood selenium concentrations of sheep and goats from selected areas of kenya. *Trop. Anim. Health Prod.* 1986;18:159. <https://doi.org/10.1007/BF02359528>
24. Van Niekerk F, Cloete S, Barnard S. Plasma copper, zinc and blood selenium concentrations of sheep, goats and cattle. *S. Afr. J. Bot.* 1990; 20: 144-7.
25. Buddle B, Herceg M, Ralston M, Pulford H, Millar K, Elliott D. A goat mortality study in the southern North Island. *N. Z. Vet. J.* 1988; 36: 167-170. <https://doi.org/10.1080/00480169.1988.35523>
26. Ramell C, Thompson K, Bentley G, Gibbons M. Selenium, vitamin E and polyunsaturated fatty acid concentrations in goat kids with and without nutritional myodegeneration. *N. Z. Vet. J.* 1989;37:4-6. <https://doi.org/10.1080/00480169.1989.35536>
27. Ramirez-Bribiesca J, Tótor J, Huerta M, Aguirre A, Hernández L. Diagnosis of selenium status in grazing dairy goats on the Mexican plateau. *Small Rumin. Res.* 2001;41:81-5. [https://doi.org/10.1016/s0921-4488\(01\)00188-2](https://doi.org/10.1016/s0921-4488(01)00188-2)
28. Daryll M. White muscle disease in the mountain goat. *J. Wildl. Manage.* 1971;35:752-6. <https://doi.org/10.2307/3799782>
29. Bano I, Malhi M, Soomro S, Kandhro S, Awais M, Baloch S, Perveen S, Sajjad H. Effect of dietary selenium supplementation on morphology and antioxidant status in testes of goat. *J. Basic Appl. Sci.* 2018; 14: 53-61. <http://doi.org/10.6000/1927-5129.2018.14.08>
30. Yao X, El-Samahy M, Fan L, Zheng L, Jin Y, Pang J, Zhang G, Liu Z, Wang F. In vitro influence of selenium on the proliferation of and steroidogenesis in goat luteinized granulosa cells. *Theriogenology.* 2018; 114: 70-80. <http://doi.org/10.1016/j.theriogenology.2018.03.014>
31. Sahid A, Malhi M, Soomro S, Shah M, Kalhor N, Kaka A, Mal R, Soomro M, Samo S, Sanjrani M. Influence of dietary selenium yeast supplementation on fermentation pattern, papillae morphology and antioxidant status in rumen of goat. *Pak. J. Zool.* 2020; 52: 565-71. <http://doi.org/10.17582/journal.pjz/20190205120240>
32. Zhang L, Liu X, Liu J, An X, Zhou Z, Cao B, Song Y. Supplemented organic and inorganic selenium affects milk performance and selenium concentration in milk and tissues in the guanzhong dairy goat. *Biol. Trace Elem. Res.* 2017; 183: 254-60. <http://doi.org/10.1007/s12011-017-1112-1>
33. Solangi N, Samo S, Malhi M, Soomro S, Bhatti N, Solangi A, Soomro H, Kanwal B. Growth performance of young pateri cross breed goat supplemented with selenium yeast. *EC Veterinary Science.* 2019; 4: 266-272.
34. McDowell L, Velásquez-Pereira J, Valle G. Minerales para rumiantes en pastoreo en regiones tropicales. 31th ed. Florida: Gainesville; 1997.